Л. А. Бокерия, С. Г. Суханов,
Л. И. Стерник, М. П. Шатахян

МИОКАРДИАЛЬНЫЕ МОСТИКИ

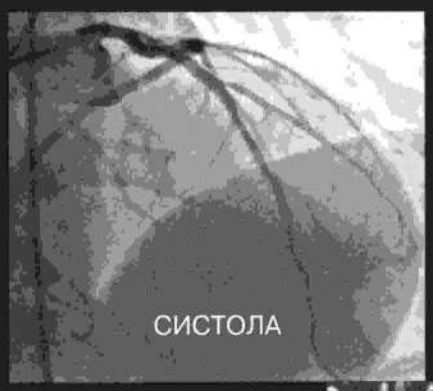

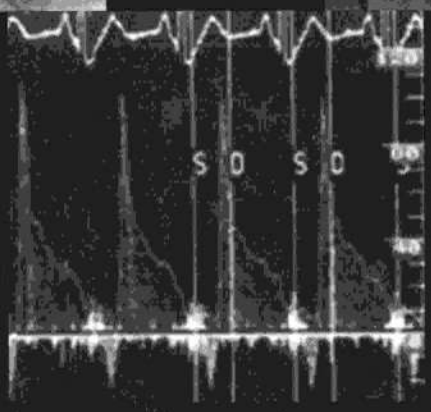

Л. А. Бокерия, С. Г. Суханов,
Л. И. Стерних, М. П. Шатахян

МИОКАРДИАЛЬНЫЕ МОСТИКИ

НЦССХ им. А. Н. Бакулева РАМН
Москва

[illegible]

[illegible]

[illegible]

[illegible]

[illegible]

[illegible]

[illegible]

[illegible]

Оглавление

Глава 1. [illegible] 5

1.1. [illegible] 5

1.2. [illegible] 11

1.3. [illegible] 17

1.4. [illegible] 21

Глава 2. [illegible] 31

2.1. [illegible] 31

2.2. [illegible] 36

2.3. [illegible] 42

2.4. [illegible] 46

2.5. [illegible] 51

2.6. [illegible] 61

2.7. [illegible] 71

Глава 3. [illegible] 81

3.1. [illegible] 81

3.2. [illegible] 93

Глава 1. Методологические основы [illegible] 11
1.1. [illegible] . . . 11
1.2. [illegible] . . . 19
1.3. [illegible] . . . 19
Заключение 19
Литература 111
Ответы к задачам 19

Глава I

Анатомия и патофизиология миокардиальных мостиков

1.1. Определение, частота и распространенность миокардиальных мостиков

[illegible]

[illegible]

[illegible]

[illegible]

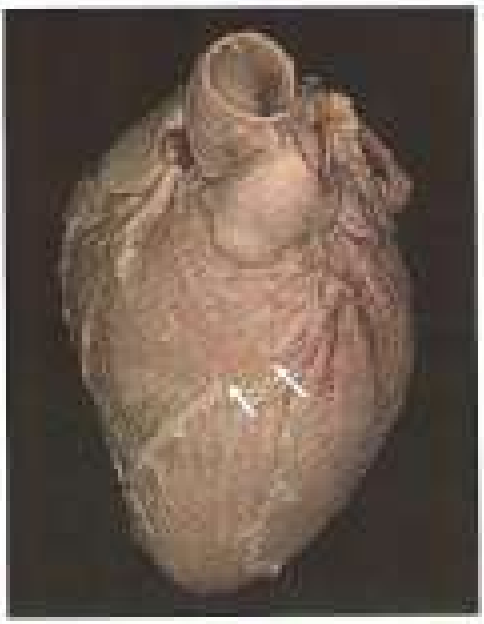

Рис. 1.1. Миокардиальный мостик передней межжелудочковой артерии при патологоанатомическом исследовании. Эпикардиальная жировая ткань удалена после артериографии формальдегидом. Стрелки указывают на место входа и выхода артерии из миокардиального мостика [108]

интересно может реально сказаться на частоте обнаружения ММ, на выявлении их связи с клиническими проявлениями ишемии миокарда и как результат – на определении лечебной тактики в отношении каждого конкретного случая.

Впервые данную аномалию обнаружил H. C. Reynolt в 1737 г. и назвал миокардиальным мостиком, а курсирующую в миокарде артерию – туннельной артерией. Наличие миокардиальных мостиков было подтверждено также в 1805 г. работами S. Black [30, 160]. Позднее, в 1920 г., A. Grimbriatto [80] более детально описал миокардиальные мостики, а E. Geiringer в 1951 г. детально проанализировал лучшийный материал [75]. Клинический интерес исследователей возник после обнаружения причинно-следственной связи между миокардиальными мостиками и ишемией миокарда [16, 29, 143]. Позже, в 1980 г., W. Portmann и J. Ivig впервые с помощью ангиографии выявили случай транзиторной окклюзии сегмента ПМЖА миокардиальным мостиком в период систолы [153].

Многочисленные авторы в зависимости от метода диагностики приводят самые различные данные о частоте выявляемости ММ – от 0,5 до 80 % [1, 135]. По результатам ангиографий частота варьирует от 0,5 до 16 %, в то время как по данным аутопсий (табл. 1.1) достигает 40–80 % [101, 152, 166, 197]. По меньшей мере следует сделать вывод, что миокардиальные мостики различной степени выраженности присутствуют у каждого третьего человека. Если в среднем частота ангиографически выявленных мостиков составляет 5 %, то при использовании провоцирующих тестов (применение внутренних агентов или нитроглицерина), усиливающих систолическую компрессию сосуда, она может увеличиться до 30 % [56, 102, 157].

[illegible]

[illegible] и [illegible] особенности [illegible] [illegible].

[illegible]

[illegible]	[illegible]	[illegible]	[illegible]	[illegible]	[illegible]	[illegible]
[illegible]						
[illegible]	[illegible]	[illegible]	[illegible]			
[illegible]	[illegible]	[illegible]	[illegible]			
[illegible]	[illegible]	[illegible]	[illegible]			
[illegible]	[illegible]	[illegible]	[illegible]		[illegible]	
[illegible]	[illegible]	[illegible]	[illegible]		[illegible]	
[illegible]	[illegible]	[illegible]	[illegible]			
[illegible]	[illegible]	[illegible]	[illegible]	[illegible]	[illegible]	
[illegible]	[illegible]	[illegible]	[illegible]			
[illegible]	[illegible]	[illegible]	[illegible]		[illegible]	
[illegible]	[illegible]	[illegible]	[illegible]			
[illegible]	[illegible]	[illegible]	[illegible]	[illegible]	[illegible]	
[illegible]	[illegible]	[illegible]	[illegible]		[illegible]	
[illegible]	[illegible]	[illegible]	[illegible]			
[illegible]						
[illegible]	[illegible]	[illegible]	[illegible]	[illegible]	[illegible]	[illegible]
[illegible]	[illegible]	[illegible]	[illegible]	[illegible]	[illegible]	[illegible]
[illegible]	[illegible]	[illegible]	[illegible]	[illegible]	[illegible]	[illegible]
[illegible]	[illegible]	[illegible]	[illegible]	[illegible]	[illegible]	

Group	Mean Variance	Regression [illegible]	[illegible]	[illegible]	[illegible]	[illegible]
[illegible]	[illegible]	[illegible]	[illegible]	[illegible]	[illegible]	[illegible]
[illegible]	[illegible]	[illegible]	[illegible]		[illegible]	[illegible]
[illegible]	[illegible]	[illegible]	[illegible]		[illegible]	[illegible]
[illegible]	[illegible]	[illegible]	[illegible]	[illegible]	[illegible]	[illegible]
[illegible]	[illegible]	[illegible]	[illegible]	[illegible]	[illegible]	[illegible]
[illegible]	[illegible]	[illegible]	[illegible]	[illegible]	[illegible]	[illegible]
[illegible]	[illegible]	[illegible]	[illegible]	[illegible]	[illegible]	[illegible]
[illegible]	[illegible]	[illegible]	[illegible]	[illegible]	[illegible]	[illegible]
[illegible]	[illegible]	[illegible]	[illegible]	[illegible]	[illegible]	[illegible]
[illegible]	[illegible]	[illegible]	[illegible]	[illegible]	[illegible]	[illegible]
[illegible]	[illegible]	[illegible]	[illegible]	[illegible]	[illegible]	[illegible]
[illegible]	[illegible]	[illegible]	[illegible]	[illegible]	[illegible]	[illegible]
[illegible]	[illegible]	[illegible]	[illegible]	[illegible]	[illegible]	[illegible]
[illegible]	[illegible]	[illegible]	[illegible]	[illegible]	[illegible]	[illegible]
[illegible]	[illegible]	[illegible]	[illegible]	[illegible]	[illegible]	[illegible]
[illegible]	[illegible]	[illegible]	[illegible]	[illegible]	[illegible]	[illegible]

[illegible]

В масштабном исследовании S. Cay и соавт. среди 25 962 пациентов, подвергшихся селективной коронарографии, ММ обнаружены в 1,22 % случаев [39]; с 2,7 % (n = 37 106) случаев ангиографически выявленных ММ пишут J. Li и соавт. [135].

За 6 лет (с января 2004 по декабрь 2009 г.) в Институте сердца (г. Перм) коронарографии проведено 20 132 пациентам с ишемической ИБС, по результатам которой у 401 (1,99 %) выявлены миокардиальные мостики различной степени выраженности. Хирургическое лечение выполнено 230 (57,3 %) симптоматичным больным, медикаментозная терапия назначена 171 (42,6 %). В группе оперированных больных 132 (57,4 %) человека имели изолированные ММ и в редких случаях – множественные, 98 (42,6 %) – комбинированное поражение коронарных артерий: атеросклеротические стенозы плюс миокардиальный мостик передней межжелудочковой артерии. Таким образом, если говорить только об изолированных миокардиальных мостиках, то частота ангиографической выявляемости ММ среди пациентов с ишемической болезнью сердца в Пермском крае составляет 0,65 %, то есть у 1 из 154 обследованных, по всей вероятности, будут иметь место показания к хирургической коррекции коронарного кровотока при изолированных ММ.

Выраженная разница в частоте обнаружения ММ между патологоанатомическими и ангиографическими исследованиями объясняется наличием большого количества маленьких и тонких мостиков с незначительной компрессией артерии, неспособностью выявить малые изменения диаметра коронарных артерий при ангиографии, а также разными популяционными выборками.

В основном ММ поражают ПМЖА, известны лишь единичные случаи обнаружения in vivo других коронарных артерий методами традиционной или КТ-коронарографии (рис. 1.2–1.4).

Редкие локализации ММ, которые были обнаружены на аутопсии, описаны в патолого-анатомических исследованиях (рис. 1.5).

В связи патолого-анатомическим исследованием F. Polburk и H. Krakow отметили, что локализация миокардиальных мостиков (изолированных и множественных) в ПМЖА составляет 70 %, в огибающей артерии и ее ветвях – 40 %, в правой коронарной артерии – 20 %. Эти авторы обратили внимание также на клиническую важность ММ передней межжелудочковой артерии [151]. По данным E. Gertsdec при наличии двух параллельных ветвей ПМЖА они обе часто имеют интрамуральный курс [75]. При макроскопическом исследовании 1056 сердец M. Blake обнаружил, что в 23 % случаев в ММ была вовлечена ПМЖА и только в 5,7 % случаев – правая коронарная артерия [162]. По результатам аутопсийного материала и компьютерной томографии, представленных в других исследованиях, диагональные артерии или ветви тупого края могут вовлекаться в миокардиальные мостики в 18 и 40 % случаев соответственно [77, 92].

[illegible]

[illegible]

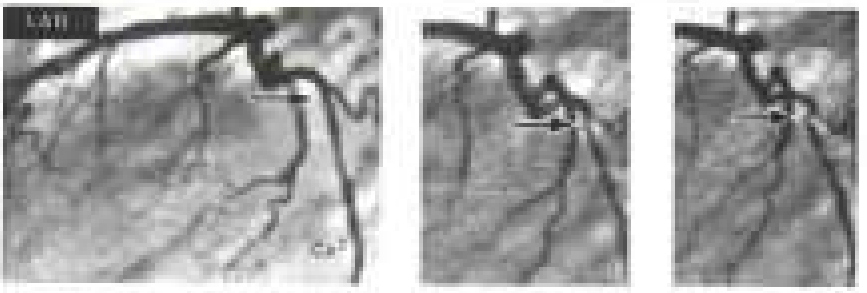

Рис. 1.4. На коронарограмме визуализируется выраженная систолическая компрессия в средней трети передней нисходящей артерии (Ca) сразу после отхождения первой ПЖК (показано стрелкой) [194].
LAD – передняя нисходящая артерия

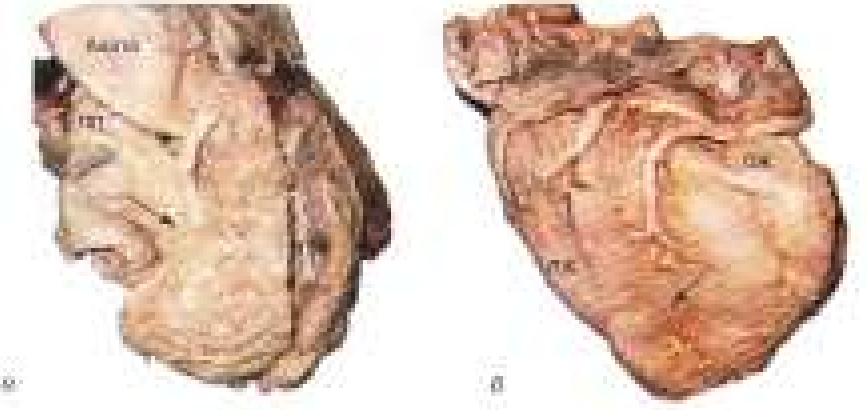

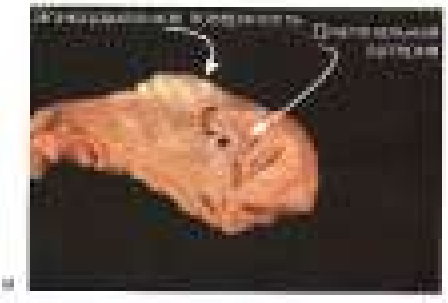

Рис. 1.5. Патолого-анатомические препараты:
а – миокардиальный мостик правой коронарной артерии; б – миокардиальный мостик задней межжелудочковой ветви правой коронарной артерии; в – миокардиальный мостик диагональной артерии; ПЖ – правое предсердие; ПЖ – правый желудочек; ЛЖ – левый желудочек [120]

Таблица [illegible]

Частота мутаций [illegible] в гетерозиготном [illegible]

[illegible]	[illegible]
[illegible]	[illegible]
[illegible]	[illegible]
[illegible]	[illegible]
[illegible]	[illegible]
[illegible]	[illegible]
[illegible]	[illegible]
[illegible]	[illegible]

В таблице [illegible] [illegible] [illegible]

[illegible]

1.3. Аналитические особенности методы электрофоретического определения хлоридов

[illegible]

[illegible]



[illegible]

[illegible]

[illegible]

[illegible]

[illegible]

Таблица 1.3

Распределение ММ различных коронарных артерий в зависимости от типа туннельного сегмента [8]

Коронарная артерия	Тип миокардиальных мостиков, n (%)	
	Поверхностный	Глубокий
ПМЖА	55 [82]	7 [50]
Промежуточная артерия	5 [7,5]	2 [14,3]
Диагональная ветвь	8 [11,9]	2 [14,3]
Ветвь тупого края	6 [9]	0 [0]
Задняя боковая ветвь ЛКА	5 [7,5]	0 [0]
ЗМЖВ ПКА	1 [1,4]	1 [7,1]
ПКА	5 [7,5]	0 [0]
Ветвь острого края	2 [3]	2 [14,3]
Всего...	67 [100]	14 [100]

И. В. Тетвадзе выявил некоторые морфологические особенности строения ММ, которые могут вызвать ишемию миокарда. На гистограммах отрезка мостиков были обнаружены деформация и сужение сосуда, которые на поперечном сечении имели звездчатый контур или форму песочных часов. На всем протяжении в зависимости от глубины расположения и соотношения между мышечными и соединительнотканными компонентами ММ степень сужения и деформации сосуда варьировала. На корроузионных препаратах подмостковый сосуд был спиралевидно деформирован. Данный факт предполагает спиралевидную ориентацию перикардиальных мышечных волокон, что может вызывать не только систолическое сужение, но и патологическое укорочение сосуда. При входе сосуда под мышечный мостик артерия резко уменьшается в диаметре и на корроузионных препаратах данный участок приобретает конусовидную форму, что может создавать турбулентность тока крови в предмостковом участке сосуда [8]. Деформация просвета артерии эксцентрического типа подтверждена внутрикоронарным эхокардиографом [74].

Нами при макроскопическом исследовании туннельной субэпикардиальной части ПМЖА во время операции после миотомии практически во всех случаях обнаруживалось истончение стенки артерии (преимущественно ее среднего слоя), а элементы фиброзно-мышечных волокон интимно прилежат (вплетаются) к адвентиции сосуда, создавая своеобразную перивадвентициальную муфту. Есть предположение, что именно эти вышеуказанные изменения являются морфологической основой не только протодиастолического и диастолического нарушения кровотока на периферии, но и фокусом возбуждения стенки периферической субэпикардиальной части магистральной коронарной артерии и ее ветвей.

Е. Kimin и соавт. [113] для определения частоты и морфологических особенностей ММ ПМЖА методом КТ-ангиографии детально изучили результаты обследования 118 пациентов, из них у 47 [39,5 %] обнаруже-

ны ММ. В 27 случаях мостики располагались в средней части ПМЖА, в 7 – в дистальной трети ПМЖА, диагональные ветви были поражены у 6 пациентов, межуточная артерия – у 4, ветвь тупого края – у 3. В среднем длина интрамиокардиального сегмента артерии равнялась 23 ± 9 мм.

В зависимости от глубины залегания и хода артерии для ПМЖА авторы определили 3 анатомических варианта внутримиокардиального расположения (для сравнения на рис. 1.9 изображен нормальный ход ПМЖА): 1) поверхностный тип (рис. 1.10.) наблюдался у 29 % пациентов: при данном типе туннельная часть имеет поверхностный ход вдоль межжелудочковой перегородки и покрыта слоем мышечной ткани толщиной до 1 мм; 2) глубокий тип (рис. 1.11) встречался у 41 % обследованных, при этом тип: туннельный сегмент артерии залегает в межжелудочковой перегородке на глубине от 1 до 6 мм, туннельная часть артерии имеет тенденцию отклоняться в сторону правого желудочка в межжелудочковой перегородке; 3) правожелудочковый тип (рис. 1.12) зарегистрирован у 29 % пациентов: туннельный сегмент артерии проникает глубоко под

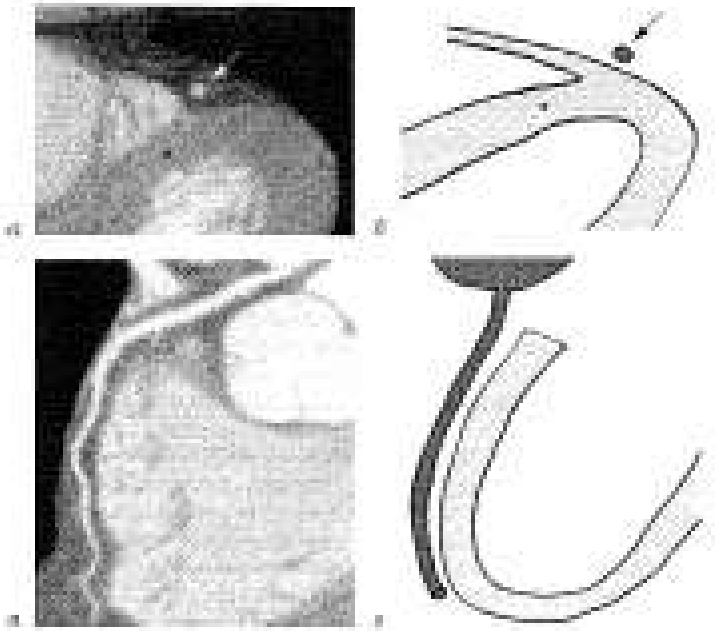

Рис. 1.9. КТ-ангиограммы и схематические изображения кровотечения ПМЖА в первые в дистальной проекции (а, б) и при многососудистой реконструкции (в, г). Стрелка указывает на ПМЖА, окружающую и эпикардиальный вид, звездочка – на межжелудочковую перегородку [110]



[illegible]

[illegible]

[illegible]

[illegible]

[illegible]



[illegible]

[illegible]

[illegible]



[illegible]

[illegible]

[illegible]

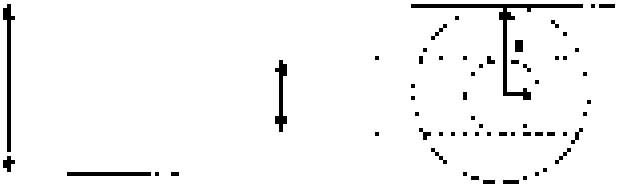

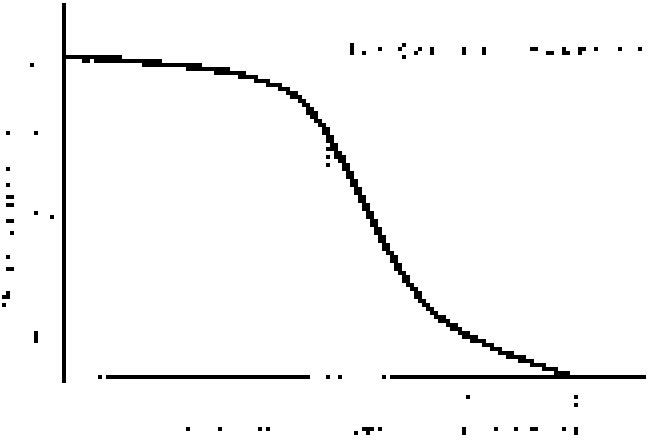

[illegible]

[illegible]

[illegible]

[illegible]

[illegible]

[illegible]

[illegible]

[illegible]

[illegible]

[illegible]

[illegible]

[illegible]

[illegible]

[illegible]

[illegible]

[illegible]

[illegible]

[illegible]

[illegible]

[illegible]

[illegible]

2.3. Клиническая [illegible]

[illegible]

Так, A. D. Pichard и соавт. описывают аномальный ретроградный кровоток в бассейне коронарной артерии с ММ, приводящий к трансмуральному снижению кровотока в больших коронарных ветвях при быстрой предсердной стимуляции и универсальном повышении общего кровотока в коронарном спруте [149].

H. G. Klues и соавт. у 12 пациентов с ММ ПМЖА использовали транспищеводную эхокардиографию и внутрикоронарное ультразвуковое допплерографическое исследование для определения скоростей и давления коронарного кровотока, его резервы. Характерными гемодинамическими особенностями являлись фазовая систолическая компрессия с локальным возрастанием пикового давления, устойчивое уменьшение диастолического диаметра сосуда, повышение линейной скорости кровотока, а также ретроградного потока и в целом снижение резерва коронарного кровотока в бассейне ПМЖА. В подгруппе пациентов, подвергшихся в дальнейшем стентированию туннельного сегмента, не наблюдалось гемодинамических нарушений и симптомов ишемии. Ангиографическое и ультразвуковое исследования показали, что компрессия сосуда в систолу задерживает в последующем увеличение его диаметра в диастолу, тем самым воздействуя на главный период времени, в течение которого осуществляется коронарная перфузия. Данное явление особенно усиливается при эпизодах тахикардии [112].

E. R. Schwarz и соавт. используя предсердную стимуляцию, индуцировали тахикардию у пациентов с ММ ПМЖА, при которой зарегистрировали уменьшение диаметра сосуда до 70 % в систолу. По результатам ангиографии максимальное уменьшение диаметра в туннельном сегменте в систолу при тахикардии составило 84 %, в диастолу — 41 %. При противоречивой терапии β-блокаторами уменьшение диаметра было меньше и в систолу, и в диастолу. Клинически авторы наблюдали регресс ишемий ишемии и уменьшение частоты ангинозных приступов. Эффект β-блокаторов обусловлен урежением сердечных сокращений, а следовательно, увеличением периода диастолы, снижением сосудистой компрессии и повышением кровотока внутри туннельной части ММ, уменьшением кровотока на периферии. Данная работа объясняет появление ангинозных приступов острого коронарного синдрома и аритмий связанных перед ишемии миокарда у пациентов с ММ [174]. Из большинства работ следует, что участки с меньшей степенью воздействия на стенки сосуда, но с большей турбулентностью способствуют развитию атеросклеротических бляшек с предшествующим повреждением эндотелия [78, 172]. Дальнейшие исследования показали, что именно равномерное распределение умеренно высокого напряжения на стенке сосуда является важнейшим фактором нормального функционирования клеток эндотелия и стимулом для продукции эндотелиальными клетками оксида азота (NO), имеющего атеропротективный эффект. Любые отклонения от такого оптимального вида кровотока и распределения напряжения на стенки сосуда

[illegible]

[illegible]

[illegible]

[illegible]

[illegible]

[illegible]

3.4. Эпиваральные костики и атеросклероз

[illegible]

бассейна (сочетанное поражение), либо в разных сосудах коронарного бассейна (множественное атеросклеротическое поражение).

Многие исследователи склонны считать, что манифестация симптомов ишемии миокарда в бассейне расположения ММ возникает именно с появлением блоков в проксимальном по отношению к ММ отделе артерии, даже не вызывающих критического сужения просвета. Огрубление склерозированного сосуда изменяет его биомеханические свойства (напряжение – деформация), ограничивает движение стенки и скорость прохождения систолической волны. Ситуация «блоки-ММ» выглядит как тандем-стенка, который работает в разные фазы сердечного цикла.

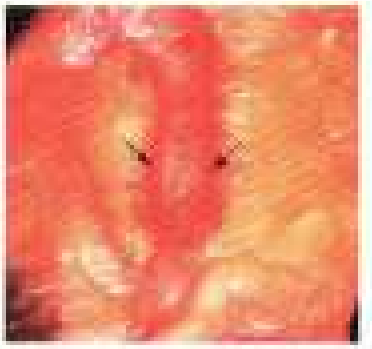

Рис. 1.15. На гистолого-анатомическом препарате показано ПМЖА с открытым просветом и мышцы ММ (стрелки), а также прилежащие проксимальные и дистальные эпикардиальные сегменты. На проксимальном сегменте имеется выраженное атеросклеротическое изменение, в то время как на туннельном они отсутствуют [128]

Большинство исследований с использованием основных методов диагностики ММ показывают высокую частоту обнаружения атеросклероза в проксимальном от ММ участке и практически его отсутствие в туннельном сегменте (рис. 1.16) [74, 88, 126, 164].

Клинические данные об атеропротективном эффекте ММ подтверждаются и гистологическими исследованиями (рис. 1.16) [123, 135].

Атеросклероз коронарных артерий, ассоциирующийся с ММ, исследован исключительно на ПМЖА. M. Risse и G. Weiler определили, что интима туннельного сегмента значительно тонкая (86.3 μm) интимы проксимального сегмента (406.6 μm) [162]. Гистологическое исследование показало, что интима сосуда в ММ состоит только из гладкомышечных

Рис. 1.16. На гистологическом препарате представлен поперечный срез туннельного сегмента (а) и эпикардиального участка ПМЖА (б). На эпикардиальном сегменте видна утолщенная интима с признаками развития атеросклероза, которых нет на туннельном сегменте [128]

[illegible]

[illegible]

[illegible]

[illegible]

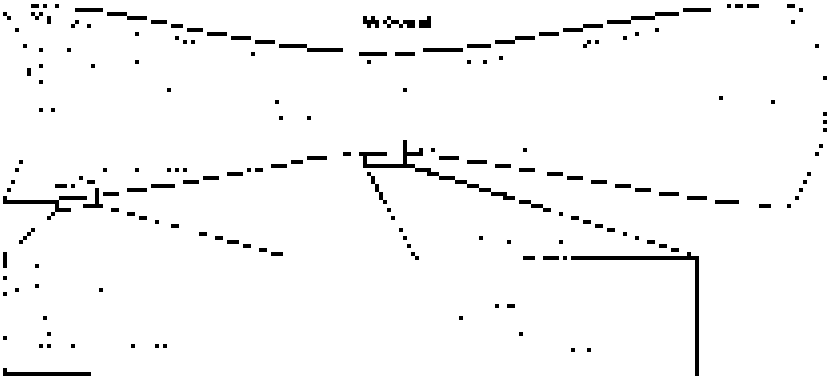
Wood

[illegible]

[illegible]

[illegible]

[illegible]

[illegible]

[illegible]

[illegible]

[illegible]

[illegible]

[illegible]

[illegible]

[illegible]

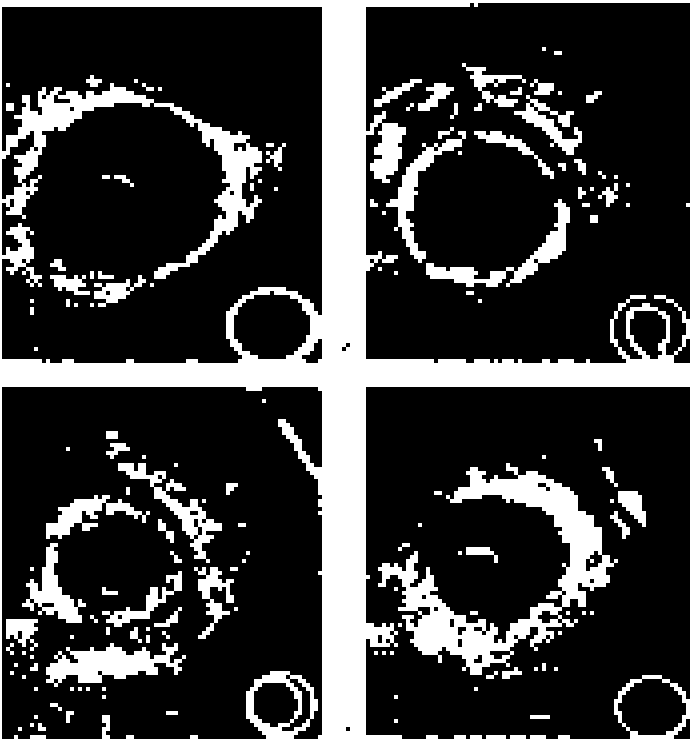

[illegible]

[illegible]

Глава 3

Симптоматические эпикардиальные мостики. Клиника, диагностика

[illegible]

3.1 Факторы, влияющие на возникновение ишемии миокарда у больных с симптоматическими эпикардиальными мостиками

[illegible]

[illegible]

[illegible]

[illegible]

у пациентов с ММ ГИЖБ, которое ассоциировалось с укорочением периода диастолы при тахикардии [149].

По результатам последних исследований выявлены два механизма, ответственных за снижение резерва коронарного кровотока в дистальном от ММ участке артерии, а также за появление клинических симптомов и признаков ишемии миокарда: во-первых, это систолическая компрессия сосуда в систолу с устойчивым уменьшением диаметра до средней и поздней фазы диастолы; во-вторых, это увеличение линейной скорости кровотока с аномальным спектром, подтвержденным внутрикоронарным допплерографическим исследованием.

Уменьшение диаметра коронарной артерии. В обзорной статье M. G. Bourassa и соавт. приводятся количественные данные из четырех разных исследований, полученные при традиционной коронарографии у больных с симптоматическими ММ ГИЖБ (табл. 2.1). Степень компрессии определялась с помощью внутрипросветного ультразвукового датчика посредством измерения площади поперечного сечения. Наибольшая степень стеноза артерии в туннельном сегменте наблюдалась в систолу (от 71 до 83 %), в середине диастолы сужение просвета артерии составляло от 34 до 41 %. Длина ММ в систолу была в пределах от 23 до 28 мм и практически не отличалась от показателей в диастолу – 22-27мм [35].

Изменение внутрикоронарной линейной скорости кровотока. M. G. Bourassa и соавт. привели данные допплерографических исследований кровотока, которые свидетельствуют о том, что линейная скорость во все фазы сердечного цикла выше в туннельном сегменте, чем в проксимальном и дистальном от ММ сегментах (табл. 2.2). При этом в систолу градиент скоростей между сегментами проявляется в меньшей степени, чем в диастолу. Соотношение кровотока в диастолу и систолу в разных исследованиях варьировали от 2.4 до 2.9.

Предсердная высокочастотная стимуляция приводит к еще большему увеличению линейной скорости кровотока в туннельном сегменте. Наибольшее ускорение кровотока отмечалось при измерении пиковой скорости кровотока в сегменте ММ, наименьшее – при пиковой систолической скорости кровотока (табл. 2.3). Наблюдалось постепенное, но значительное (до 4.9) увеличение соотношения диастола/систола в сегменте ММ при тахикардии, которое не изменялось в проксимальном и дистальном сегментах.

Тахикардия при предсердной стимуляции индуцирует возрастание линейной скорости коронарного кровотока в одном и в большей степени – в местах сужения, например в туннельном сегменте. Возрастание линейной скорости в суженном участке сосуда до определенных значений компенсирует объемную скорость потока. Измерения показали, что кровоток в проксимальном и дистальном от ММ сегментах не претерпевал такого относительного увеличения, как это происходило в туннельном сегменте. В результате градиенты между местами измерения вырастали в разы

[illegible]

[illegible]

[illegible]	[illegible]	[illegible]	[illegible]	[illegible]
[illegible]				
[illegible]	[illegible]	[illegible]	[illegible]	[illegible]
[illegible]	[illegible]	[illegible]	[illegible]	[illegible]
[illegible]	[illegible]	[illegible]	[illegible]	[illegible]
[illegible]				
[illegible]	[illegible]	[illegible]	[illegible]	[illegible]
[illegible]	[illegible]			[illegible]
[illegible]				
[illegible]	[illegible]	[illegible]	[illegible]	
[illegible]	[illegible]	[illegible]	[illegible]	
[illegible]	[illegible]	[illegible]	[illegible]	[illegible]
[illegible]				
[illegible]				
[illegible]	[illegible]	[illegible]	[illegible]	[illegible]
[illegible]	[illegible]	[illegible]		[illegible]
[illegible]				
[illegible]	[illegible]	[illegible]	[illegible]	[illegible]
[illegible]	[illegible]			[illegible]
[illegible]				
[illegible]	[illegible]	[illegible]	[illegible]	
[illegible]	[illegible]			
[illegible]				

[illegible]

[illegible]

[illegible]	[illegible]	[illegible]	[illegible]	[illegible]	[illegible]
[illegible]					
[illegible]					
[illegible]	[illegible]	[illegible]	[illegible]		
[illegible]	[illegible]	[illegible]	[illegible]	[illegible]	[illegible]
[illegible]					
[illegible]					
[illegible]	[illegible]	[illegible]	[illegible]		
[illegible]	[illegible]	[illegible]	[illegible]		
[illegible]	[illegible]	[illegible]	[illegible]		
[illegible]					
[illegible]					
[illegible]	[illegible]	[illegible]	[illegible]		
[illegible]	[illegible]	[illegible]	[illegible]		
[illegible]	[illegible]	[illegible]	[illegible]		
[illegible]					
[illegible]					
[illegible]		[illegible]			
[illegible]		[illegible]			
[illegible]	[illegible]	[illegible]		[illegible]	
[illegible]					
[illegible]	[illegible]	[illegible]			
[illegible]	[illegible]	[illegible]	[illegible]	[illegible]	[illegible]

[illegible]

[illegible]

[illegible]	[illegible]	[illegible]
[illegible]		
[illegible]	[illegible]	[illegible]
[illegible]	[illegible]	[illegible]
[illegible]	[illegible]	[illegible]
[illegible]		
[illegible]	[illegible]	[illegible]
[illegible]	[illegible]	[illegible]
[illegible]	[illegible]	[illegible]
[illegible]		
[illegible]	[illegible]	[illegible]
[illegible]	[illegible]	[illegible]
[illegible]	[illegible]	[illegible]
[illegible]		
[illegible]	[illegible]	[illegible]
[illegible]	[illegible]	[illegible]
[illegible]	[illegible]	[illegible]
[illegible]		
[illegible]		
[illegible]		[illegible]
[illegible]		[illegible]
[illegible]	[illegible]	[illegible]

[illegible]

[illegible]

[illegible]



[illegible]

[illegible]

[illegible]

[illegible]

[illegible]

[illegible]

а также внутривенное введение нитроглицерина или нитропруссида натрия повышают степень стеноза артерии с ММ, тогда как норадреналин, фенилэфрин и эргометрин понижают [16, 38, 101]. Данный факт, вероятно, связан с вазоконстрикторным действием агонистов на внутримышечные отделы сосудистого русла, относительно которых и рассчитывается степень стеноза. Симпатомиметики, напротив, не обладают литическим действием, поэтому процент стеноза не увеличивается. Нельзя не учитывать и возможный альтернативный механизм ишемии миокарда при ММ – коронарный спазм дистальной туннельной части артерии [47, 83, 118].

Систолическая компрессия сосуда может приводить, особенно при тахикардии, к повреждению эндотелия на входе артерии в туннель ММ, которое инициирует агрегацию тромбоцитов. Интересно, что во многих патолого-анатомических и ангиографических исследованиях не отмечается атеросклеротические поражения как в туннельном, так и дистальном от ММ сегментах коронарной артерии, что позднее подтверждалось по результатам внутрикоронарного моделирования [16, 68, 73, 74, 97]. Механизм данного протективного эффекта до сих пор полностью неясен. Напротив, множество исследований постулируют, что систолическая компрессия может вызывать травму интимы проксимального к ММ сегмента [73, 74, 97, 102]. В работе J. Geu соавт. 1995 г. атеросклеротическая бляшка встречалась по результатам внутрикоронарного ультразвукового исследования в проксимальном от ММ сегменте у 12 [86 %] из 14 пациентов [73]. В его более поздней работе выраженный проксимальный атеросклеротический стеноз установлен только у 12 [17,4 %] из 69 пациентов, которым было произведено стентирование [74].

2.2. Клинические симптомы и характеристика больных с миокардиальными мостиками

Обычно ММ обнаруживаются случайно при коронарографии, однако в литературе описываются широкий спектр клинических синдромов, таких как нестабильная стенокардия, острый инфаркт миокарда, жизнеугрожающие аритмии и внезапная сердечная смерть, ассоциирующиеся с миокардиальными мостиками [23, 28, 62, 66, 137, 158]. В упоминавшейся ранее обзорной статье M. G. Bourassa и соавт. приведены демографические и клинические характеристики пациентов с симптоматическими миокардиальными мостиками (табл. 2.4). Среди больных преобладают лица мужского пола, в среднем на 5–10 лет моложе, чем пациенты со стенозирующим коронаросклерозом. Типичная стенокардия проявлялась в 55–70 % случаев, атипичная встречалась реже и напоминала, как указывают авторы, стенокардию покоя. В среднем временной интервал между первыми появлениями симптомов и проведением коронарографии составил 18 мес. Пациенты в среднем по 2,5 раза в год поступали в стационар по причине стенокардии или инфаркта миокарда. Некоторые больные

[illegible]

[illegible]

[illegible]

[illegible]

Предварительная корреляция
и антиграфическая характеристика Зольных

[illegible]	[illegible]	[illegible]	[illegible]
[illegible]	[illegible]	[illegible]	[illegible]
[illegible]	[illegible]	[illegible]	[illegible]
[illegible]	[illegible]	[illegible]	[illegible]
[illegible]	[illegible]	[illegible]	[illegible]
[illegible]	[illegible]	[illegible]	[illegible]
[illegible]	[illegible]	[illegible]	[illegible]
[illegible]	[illegible]	[illegible]	[illegible]
[illegible]	[illegible]	[illegible]	[illegible]
[illegible]	[illegible]	[illegible]	[illegible]
[illegible]	[illegible]	[illegible]	[illegible]
[illegible]	[illegible]	[illegible]	[illegible]
[illegible]	[illegible]	[illegible]	[illegible]
[illegible]	[illegible]	[illegible]	[illegible]
[illegible]	[illegible]	[illegible]	[illegible]
[illegible]	[illegible]	[illegible]	[illegible]
[illegible]	[illegible]	[illegible]	[illegible]
[illegible]	[illegible]	[illegible]	[illegible]

[illegible]

[illegible]

[illegible]

4.3. [illegible] с помощью [illegible] коронарографии

[illegible]

[illegible]

[illegible]

[illegible]

[illegible]

[illegible]

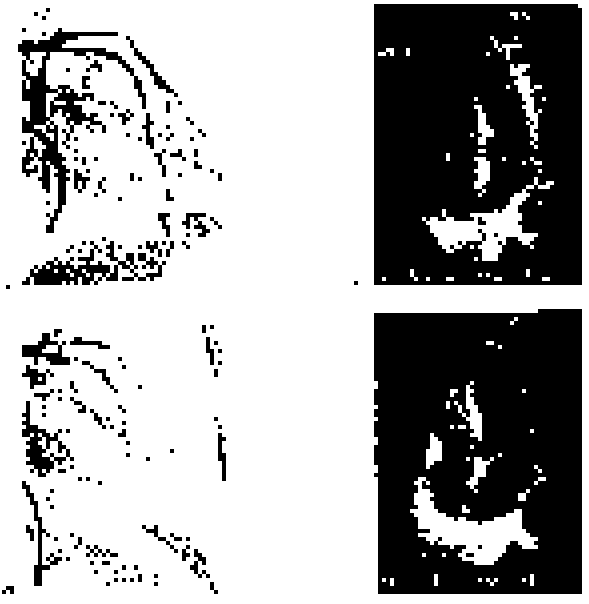



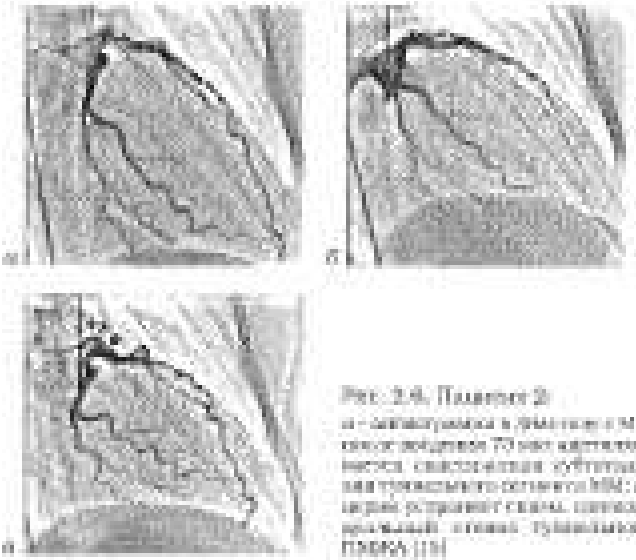

Рис. 2.9. Пациент 2.

а – ангиограмма в фронтальной ММ ПМЖА: в проксимальном 70-ми кратковременно развивается спазмирующая субтотальная окклюзия сосудистого сегмента ММ; в – интраоперационная ретроградная сосудистая пластика ПМЖА (19)

Некоторые исследователи постулируют важность изменения диастолического фракционного резерва кровотока у пациентов с ММ ПМЖА на воздействие добутамина [168].

Так, J. Kaczmarek и соавт. показали, что точная гемодинамическая оценка ММ должна учитывать инотропную стимуляцию. Они определяли гемодинамическую выраженность ММ с учетом среднего и диастолического фракционного резерва кровотока (ФРК) с применением добутамина и без него. Традиционный резерв кровотока вычисляется с использованием средних значений давлений в течение всего сердечного цикла (средний ФРК = среднее *Pd*/среднее *Pa*, где *Pd* – давление в диастолу, *Pa* – давление в систолу). Авторы сравнили влияние ММ на ФРК у 12 симптоматических пациентов, используя традиционный расчет фракционного резерва кровотока исходя из среднего давления в течение всего сердечного цикла, а также расчет диастолического фракционного резерва кровотока, вычисляемого только от диастолического давления. Преимуществом расчета диастолического ФРК по сравнению со средним является исключение завышения вмешательства, которое бывает при ММ интрамуорального систолического градиента давления, искажающего расчеты, основанные на средним давлении. Добутамин увеличивает степень систолической компрессии в среднем с 46 до 68 %, уменьшает минимальный систолический диаметр артерии с 1,33 до 0,82 мм ($p<0,05$), также увеличивает длину стенотического участка – в среднем с 12,4 до 24 мм ($p<0,05$) (см. рис. 2.3). Эти данные полезны для выбора размера стента или места наложения дисталь-



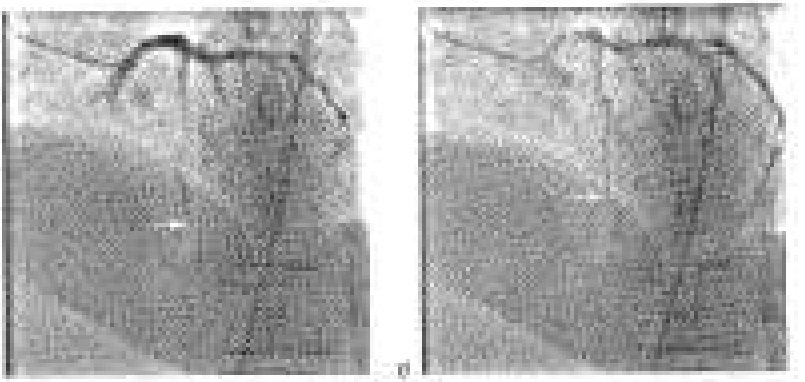

Рис. 2.9. ММ ПИКА. 3-я степень систолической компрессии (более 75 %) с прямой чертой (ангиографический просвет в систолу)

а – систола; б – диастола (по данным Института сердца г. Перми)

мущестным диастолического ФМК как традиционным является исключение систолического градиента давления [63].

При исследовании того же феномена, наблюдаемого при интракоронарном введении нитроглицерина, были выдвинуты две теории. Одна из них основывается на абсолютных цифрах уменьшения диаметра туннельного сегмента артерии в систолу после инъекции нитроглицерина. Так, Y. Hongo и соавт. показали, что нитроглицерин-обусловленное повышение податливости сосудистой стенки и сердечной сократимости приводит к более выраженной компрессии коронарной артерии в ММ в систолу [91]. Однако J. Neiman и соавт. не выявили изменений в минимальном диаметре просвета туннельного сегмента артерии в систолу после введения нитроглицерина. По их мнению, окружающие туннельный сегмент артерии мышечные волокна ограничивают вазодилатирующую способность нитроглицерина в систолу и, напротив, способствуют вазодилятации в проксимальном и дистальном от ММ сегментах [88]. Обе теории требуют дальнейших доказательств для более четкого понимания поведения ММ после инъекции нитроглицерина.

В настоящее время для многих клиницистов конечно наличие «эффекта дюйма» на коронарографии и степень сужения артерии туннельной части является доказательным подтверждением миокардиального мостика и его гемодинамического влияния.

В Институте сердца (г. Пермь) для оценки ММ придерживаются классификации P. Geroulis и соавт.: 1-я степень – систолическое сужение менее 50 %; 2-я степень – систолическое сужение от 50 до 75 %; 3-я степень более 75 % [82]. Примеры приведены на рисунках 2.7–2.9.

2.4. Возможности компьютерной томографии в диагностике миокардиальных мостиков

Несмотря на то, что коронарография остается методом выбора для диагностики симптоматических ММ, другие методы также могут быть использованы для визуализации коронарных артерий. Начиная с 2000-х годов стал широко использоваться метод компьютерной коронарной томографии. Современные возможности КТ, особенно многосрезовых сканеров, позволяют достаточно четко видеть коронарные артерии от устья до самых периферических отделов. КТ, являясь неинвазивным методом диагностики, может использоваться в скрининговых исследованиях у малосимптомных пациентов. Получаемые по результатам КТ-ангиографии изображения с многоплановыми реконструкциями, а также трехмерные объемные изображения помогают клиницисту более полно и точно определить масштаб аномалии и объем необходимого вмешательства, а также выявить ММ в артериях, которые обычно не выявляются при традиционной коронарографии (рис. 2.10–2.12).

По мнению ряда авторов, КТ-коронарография является более чувствительным и информативным методом выявления ММ по сравнению с традиционной коронарографией, при которой диагноз ставится по путем визуализации внутримышечного хода артерии, а косвенным путем – систолическим сжатием артерии [109, 135]. К преимуществам КТ-ангиографии относятся также неинвазивность и

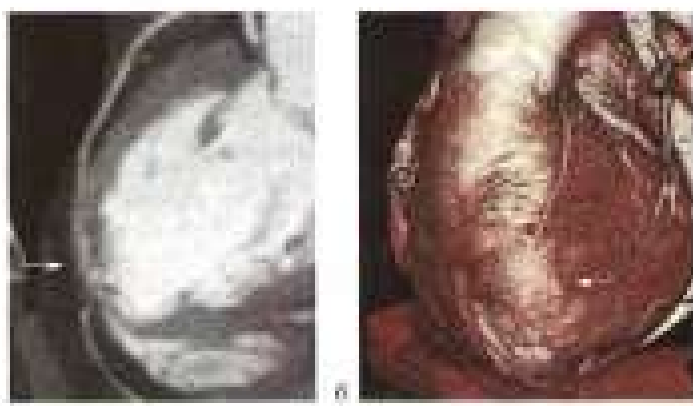

а б

Рис. 2.10. Дистальный ММ ПМЖА:

а – многоплановая реконструкция; б – объемное изображение, позволяющие продемонстрировать анатомическое взаимоотношение внутримышечного сегмента артерии с общими сосудами [114].

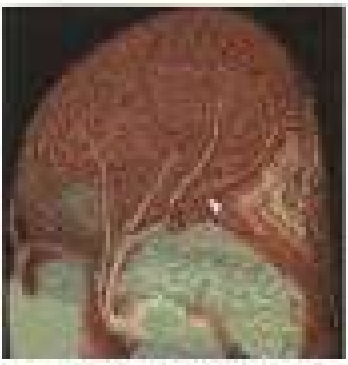

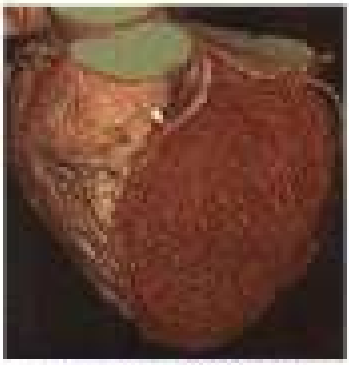

Рис. 2.11. Трехмерные объемные изображения миокардиальных мостиков (отмечены стрелками) на КТ-коронарографии [114]

Рис. 2.12. Трехмерное объемное изображение различного миокардиального мостика правой коронарной артерии (отмечен стрелкой) [96]

практически отсутствие серьезных осложнений. Относительными недостатками компьютерной коронарной томографии являются необходимость внутривенного введения контрастного вещества и ионизирующее облучение пациента.

В фундаментальной работе J. P. Kim и соавт. [109] были ретроспективно исследованы на предмет наличия ММ 300 пациентов, которым производилась КТ-ангиография и традиционная коронарография. По полученным КТ-изображениям авторы определяли 3 типа курсирования ПМЖА: 1-й тип – нормальный, то есть миокардиальный; 2-й тип – с неполным окутыванием туннельного сегмента мышечными пучками; 3-й тип – с полным окутыванием сегмента артерии при ее залегании в межжелудочковой борозде (рис. 2.13).



[illegible]

[illegible]

[illegible]



[illegible]

[illegible]

[illegible]

[illegible]

[illegible]

[illegible]

[illegible]



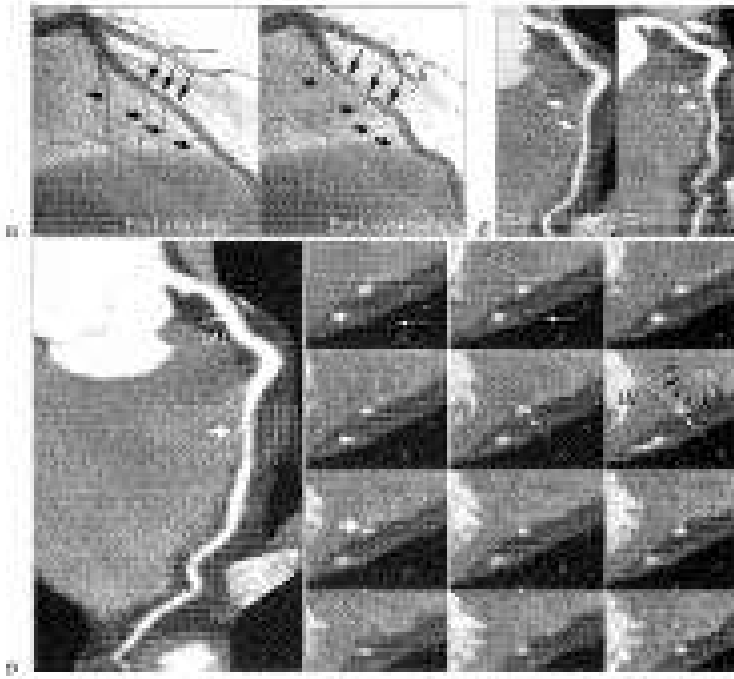

Рис. 2.17. ПМКА, полностью окружающая ММ, у 45-летнего мужчины с клиническими болями за грудиной

а – коронарография на конечной диастолической фазе показывает аномальный сосудистый пучок (длинные стрелки), в то время как на конечной систолической фазе видна тяжелая дилатация при эмиссии, трансляция наполнения сосудистых волн вызывает сужение; б – КТ-ангиография демонстрирует то же: фазы сердечного цикла, но артефакты, возникающие при движении, не позволяют получить количественные характеристики; в – МЖ показывает крестообразный миокардиальный мостик (пунктирная линия) в средней трети, отражает дуговую в ММ находится в момент диастолической фазы; бедренная стрелка в третьем разрез, не полностью окружающая и обходящая основную ветвь поперечная нить (длинная стрелка во втором разрез), а также правый желудочек. Длина ММ составляет 22,4 мм, длина участка диастолической полуокружности – 16,2 мм, систолический отсчет отсутствует [3/20]

Трехмерное реконструктивное изображение показывает не только проект коронарной артерии, но и окружающий миокард, позволяет определить локализацию, глубину и длину ММ, сопутствующие атеросклеротические поражения и кальциноз (рис. 2.18). Последние, в тому же при наличии ММ, должны рассматриваться как патологический фактор риска у пациента с ИБС независимо от степени сужения артерии в месте блокады. Однако интимные пятна и богатые холестерином мягкие бляшки

[illegible]

Рис. 2.3. [illegible]

[illegible]

а

б

в

Рис. 2.19. На мультипланарной реконструкции изображения (а) представлена средняя часть ПМВА, находящаяся в межфрагментарной кости (стрелка указывает место входа в канал артерии на кортикал). Объемная модель показывает отсутствие компрессии ПМВА в диастолу (б) и полную обструкцию ПМВА в систолу (в) [14]

а

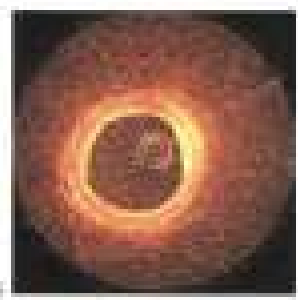

б

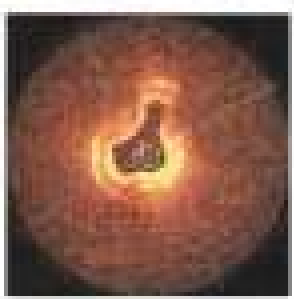

в

Рис. 2.20. Изображение ММ ПМВА, сделанное с помощью оптической когерентной томографии:

а – на компрессию в систолу, б – на компрессию в диастолу, в – в систолу [53]

2.5. Контрастирование допплерография

Цветовое дуплексное ультразвуковое сканирование допплерографическое исследование множественных шестков. Эхокардиография с изучением деформационных характеристик миокарда – эхо-трекинг

[illegible]

[illegible]

[illegible]





[illegible]

[illegible]

[illegible]


SEARCH

[illegible]



[illegible]





[illegible]

[illegible]

[illegible]

[illegible]

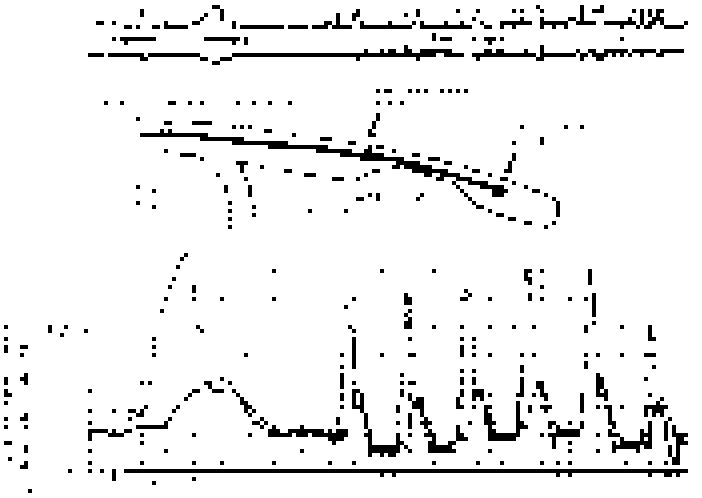

[illegible]

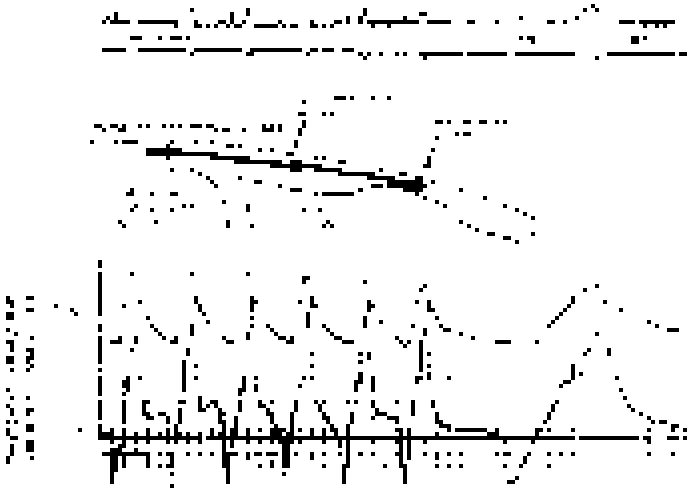

[illegible]

[illegible]

[illegible]

[illegible]

[illegible]

[illegible]

[illegible]

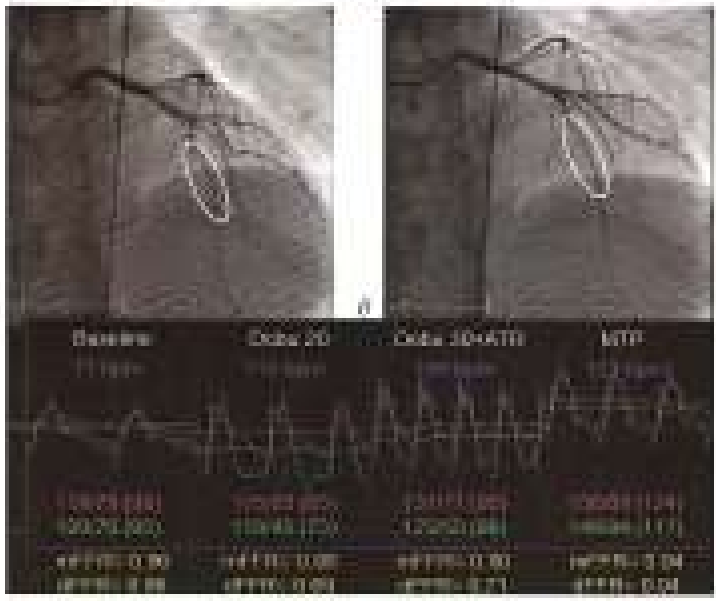

Рис. 2.29. Ангиограммы ММ ПМКА в систолу (а) и диастолу (б). В нижней части рисунка – кривые давлений (мм рт. ст.) на уровне аорты (розовый цвет), ПМКА дистальнее ММ (зеленый цвет). Соотношение давления в дистальном от ММ участке к давлению в аорте (фракционный резерв кровотока) приведено цифрами желтого цвета. Данные величины рассчитываются как среднее и диастолическое давление (средний и диастолический фракционный резерв кровотока) [109]

умеренной систолической конгрессией (рис. 2.29). После интракоронарного введения нитроглицерина давление было измерено на уровне катетера и дистальнее туннельного сегмента артерии в состоянии покоя и при инфузии пустых доз добутамина (5, 20, 30 мкг/кг/мин) поочередно – в течение 4 мин каждая. На пике максимальной дозы добутамина внедрили атропин и уже в конце медленно внутривенно метаторолол. В конце каждого 4-минутного шага максимальная гиперемия достигалась интракоронарным введением аденозина. Гемодинамический эффект был неизменным в спокойном состоянии (подтверждается нормальными средними и диастолическим резервом фракционного кровотока). При инфузии добутамина максимальная гиперемия, индуцируемая аденозином, понижала диастолический резерв фракционного кровотока до 0.75, подтверждая тем самым ухудшение миокардиальной перфузии. Интересно, что градиент давления исчезал после внутривенного введения метаторолола, которое клинически сопровождалось исчезновением болей за грудиной, ис-

ситера на более высокий ритм ЧСС, чем при инфузии добутамина в дозе 20 мкг/кг/мин [108].

Особый интерес представляют новые, более углубленные методы ЭхоКГ, такие как strain-imaging (количественное измерение степени деформации миокарда) и допплеротрофия (оценка деформации и скорости деформации). Интересное исследование провели J.-H. Jiu и соавт. для определения степени влияния добутамина на функциональные изменения ЛЖ у 18 пациентов с различной степенью систолического сужения туннельного сегмента ПМЖА (более 50 % по результатам коронарографии). Расчеты производились в состоянии покоя, при инфузии 10 и 20 мкг/кг/мин добутамина с интервалом 5 мин между дозами с параллельной ЭхоКГ с strain-записью. Из 18 пациентов у 5 выявлись патологические изменения по strain-методу в спокойном состоянии, у 4 – при инфузии 10 мкг/кг/мин и у 9 пациентов при инфузии 20 мкг/кг/мин добутамина (рис. 2.30, 2.31). Остальные 2 пациента имели нормальные strain-характеристики (рис. 2.32).

Признаком ишемии миокарда у пациентов с ММ авторы считали снижение сегментарного продольного и радиального стрейна в процентах при введении низкой дозы добутамина. Причем, данный факт наблюдался у 80 % больных. В заключение авторы отметили, что инфузия добутамина

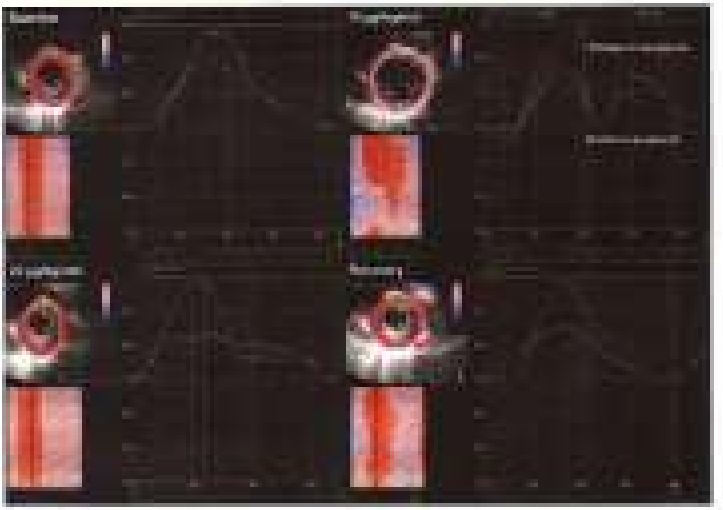

Рис. 2.30. Радиальный стрейн, показывающий дисинхронизацию в течение стресс-ЭхоКГ у пациента при инфузии 10 мкг/кг/мин добутамина [108]

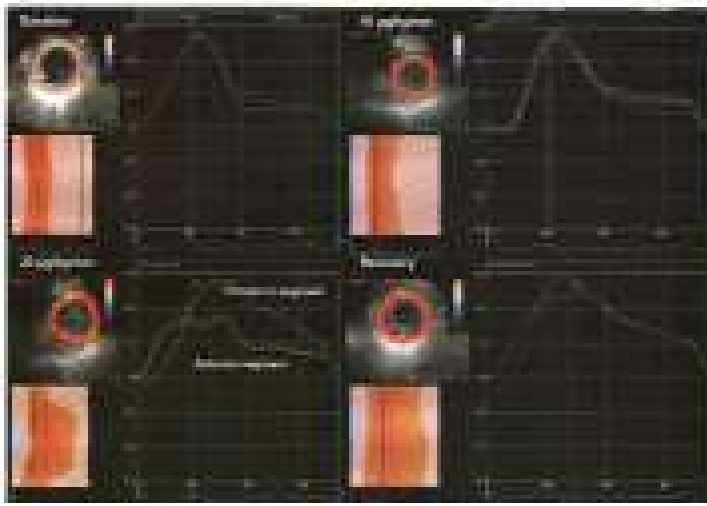

Рис. 2.31. Радиальный стрейн, показывающий диссинхронизацию в течение стресс-ЭхоКГ у пациента при инфузии 20 мкг/кг/мин добутамина [104]

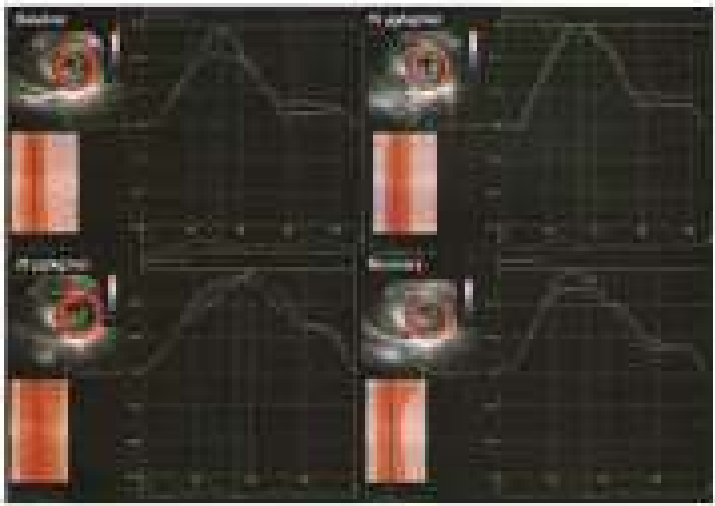

Рис. 2.32. Радиальный стрейн в течение стресс-ЭхоКГ с добутамином по гипертрофированной коронарной сети, показывающий нормальный стрейн образца [104]

[illegible]

§ 8 Изотропная жесткость электрофизических массивов

[illegible]

[illegible]

[illegible]

[illegible]

[illegible]

[illegible]

[illegible]

[illegible]

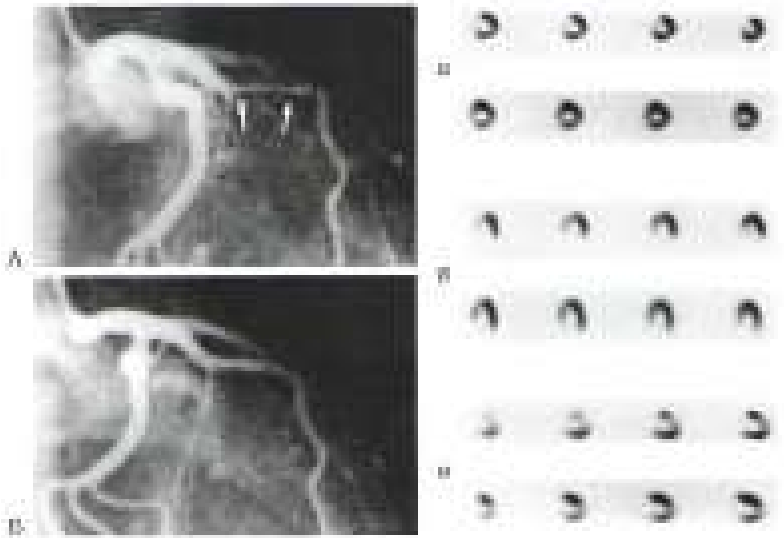

Рис. 2.33. Коронарограммы с «систолической» конгрессией (А) ПМЖА (указана стрелками дистальнее отхождения первой септальной ветви) в позициях в горизонтальную диастолу и диастолу (Б). ВРФСТ-серия изображений на пике нагрузки (вверху) и через 3 ч после нагрузочной пробы (внизу):

а – на короткой оси, б – по горизонтальной длинной оси, в – по вертикальной длинной оси. ММ ПМЖА выявляет обширную ишемию верхнесептальной области [139]

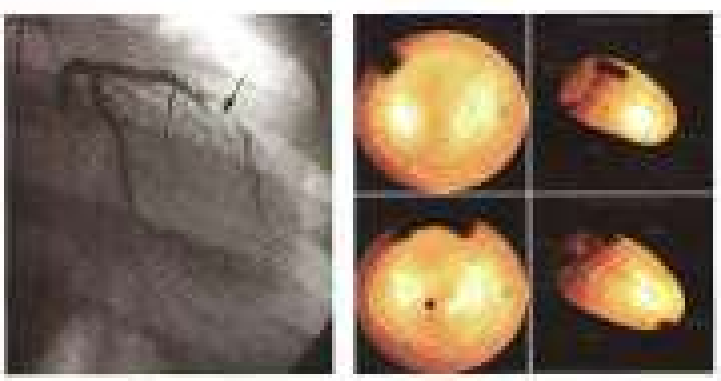

Рис. 2.34. Систолическая конгрессия ПМЖА на коронарограмме (слева). Области гипоперфузии при стрессе (справа сверху) и в состоянии покоя (справа внизу) при миокардиальной сцинтиграфии с таллием [161]

[illegible]

[illegible]

Глава 3

Являются ли миокардиальные мостики причиной жизнеугрожающих осложнений?

3.3. Естественное течение миокардиальных мостиков. Влияние клинических особенностей миокардиальных мостиков на исход

[illegible]

[illegible]

[illegible]



[illegible]

[illegible]

[illegible]

[illegible]

[illegible]

[illegible]

[illegible]

[illegible] y [illegible]
[illegible] [illegible]

[illegible]	[illegible]	[illegible]
[illegible]	[illegible]	[illegible]
[illegible]	[illegible]	[illegible]
[illegible]	[illegible]	[illegible]
[illegible]	[illegible]	[illegible]
[illegible]	[illegible]	[illegible]
[illegible]	[illegible]	[illegible]
[illegible]	[illegible]	[illegible]

[illegible]

[illegible]

[illegible]

[illegible]

[illegible]



[illegible]

Рис. 3.4. ММ ПМЖА в систолу и диастолу: вентрикулография с участком дискинезии на верхушке [120]



а

б

в

Рис. 3.5. На ЭхоКГ в четырехкамерной позиции виден дефект межжелудочковой перегородки ближе к верхушке (а) на коронарограммах – ММ ПМЖА в систолу (б) и диастолу (в) [17]

лочной перегородки был закрыт синтетической заплатой 2 × 2 см, больному проведена супрааортальная миотомия в участке ММ ПМЖА. Послеоперационный период протекал без осложнений, через 7 дней он был выписан домой [17].

Аналогичный случай у 70-летнего пациента после передне-септального инфаркта приводит R. Tio и T. Ebels. На ЭхоКГ наблюдалось акинезия верхушечно-перегородочной области ЛЖ, но с сохранной сократительной функцией ЛЖ, с повышенным уровнем креатинфосфокиназы МВ-фракции до 100 ед/л, с характерными ЭКГ изменениями. На коронарографии, произведенной через 5 дней после ОИМ, единственной выявленной коронарной аномалией являлся ММ в средне-дистальной части ПМЖА (рис. 3.6) [189].

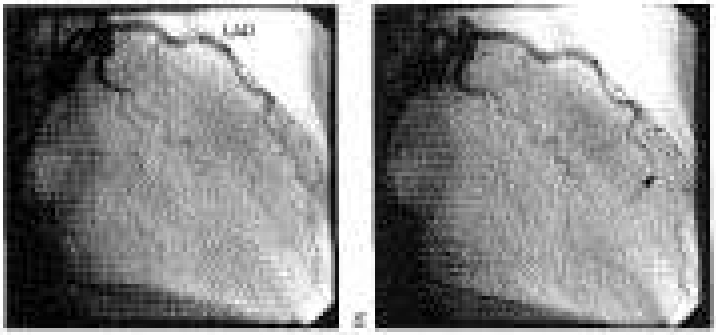

Рис. 3.6. Коронарография: 7Б-летнего пациента. ММ ПМЖА в среднесистольной части:

а – в диастолу; б – в систолу (указана стрелкой) [198].

Вентрикулография показала разрыв межжелудочковой перегородки со сбросом контраста слева направо, акинез дистальных сегментов передней стенки ЛЖ. Сатурация в легочной артерии составила 80 %, в аорте – 94 % Qp/Qs – 2.5/1 л/мин. Оперативное вмешательство произведено стандартно через разрез в инфарктной зоне свободной стенки ЛЖ. Небольшой дефект, локализующийся в верхушечной части перегородки, закрыт синтетической заплатой, а свободная стенка ПЖ использована для укрепления линии шва по технике «стадич». Пациент с улучшением состояния выписан на 20-е сут [180].

J. G. Choi и соавт. описывают случай фибрилляции желудочков у пациента с ММ (систолическая компрессия 60 %), ложащейся сегмента ST в грудных передних отведениях непосредственно в начале оперативного вмешательства [46].

А. Матайн и соавт. более 30 лет назад столкнулись в своей практике с тремя случаями летальных исходов здоровых субъектов при выраженной физической нагрузке, не имевших до этого сердечной патологии и отягощенного анамнеза по каким-либо факторам риска. В первом случае у мужчины 53 лет ретроспективно на аутопсии обнаружен ММ ПМЖА с выраженным «эффектом лезвия» (более 50 %). На вскрытии ММ имел длину 3 см и толщину 5 мм (рис. 3.7).

Во втором случае у мужчины 32 лет на вскрытии обнаружен ММ ПМЖА длиной 2 см и толщиной 3 мм, под которым находилась зона перфоза (рис. 3.8). Микроскопические исследования выявили изменения, подобные первому случаю.

В третьем случае это была 17-летняя девушка. ПМЖА почти с самого начала имела интрамиокардиальный курс практически до верхушки сердца. По ходу интрамуральной части ПМЖА наблюдались непостоянные

[illegible]

[illegible]

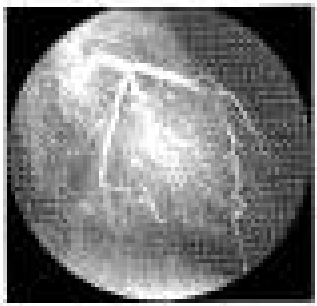

а

б



в

Рис. 3.10. ММ ПМРА на коронарограммах в систолу (а), диастолу (б) и после тромбогенальной миотомии (в) [1-90]

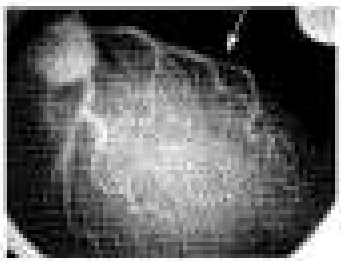

а

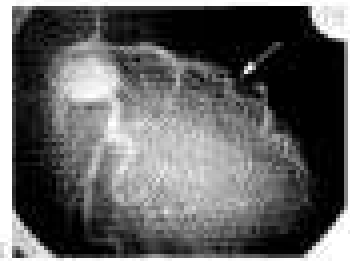

б

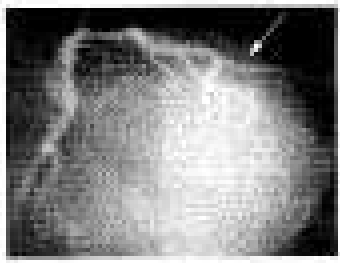

в

Рис. 3.11. Коронарограммы больной, 40 лет:

а – отсутствие систолического микроциркуляторного кровотока; б – систолическая компрессия 85 % в систолу; в – коронарограмма двухфазной формы со стенозом систолический компрессия 20 %

[illegible]

[illegible]

[illegible]

во II ФК стенокардии оказалось 33,3%, в III ФК – 33,3%, в IV ФК – 33,3%. Основываясь на этих данных, авторы пришли к выводу об отсутствии корреляции между классами стенокардии и степенью систолического сужения по данным коронарографии у этих же пациентов. Кроме того, интенсивность симптомов стенокардии зависит от числа, толщины, локализации и длины ММ, которые варьируют у разных пациентов и даже могут различаться у одного и того же пациента по результатам разных методов исследования. Отмечены изменчивость результатов в зависимости от времени проведенного лечения и режима медикаментозной терапии. К сожалению, отсутствуют исследования, демонстрирующие реальное воздействие медицинских препаратов на клинические результаты.

Все пациенты, относящиеся к I ФК стенокардии до лечения, остались в той же классификационной группе и после него. Среди пациентов, относящихся во II ФК стенокардии, 37,5% остались в той же группе и после лечения, у 50% улучшилась клиническая симптоматика, и они перешли в I ФК стенокардии, у 12,5% пациентов клиническое состояние ухудшилось, и они перешли в III ФК стенокардии. Что касается III ФК стенокардии, то 53,8% пациентов остались в той же группе после лечения, 30,8% показали улучшение до I и II ФК стенокардии, у 15,4% пациентов симптомы ухудшились, и они перешли в IV ФК. Из группы с IV ФК стенокардии 50% остались в той же группе, у 50% улучшилось клиническое состояние, и они перешли в III ФК стенокардии. Два пациента с III ФК стенокардии коррелировали стенокардию с улучшением клинической симптоматики. Таким образом, 30% больных имели клиническое улучшение, у 60% клиническая картина не изменилась и у 10% симптомы ухудшились [148]. Это исследование поставило больше вопросов, чем в результате получено ответов на них.

Известны подтвержденные случаи ОИМ и стенокардии у пациентов с ММ огибающей и правой коронарной артерий [19, 146]. Тем самым накапливается информация о злокачественном течении ММ других коронарных артерий, что однако требует большого количества наблюдений и исследований.

Интересный случай острой левожелудочковой недостаточности, возникшей сразу после ортотопической трансплантации сердца, которая привела к летальному исходу, описывают J. Pilsbuga и соавт. При патологоанатомическом исследовании был обнаружен проксимально расположенный в ПМЖА миокардиальный мостик с тромбом внутри сосуда. Авторы советуют в случаях посттрансплантационной острой левожелудочковой недостаточности помнить о возможном наличии ММ и острой коронарной обструкции [150].

G. D'Ascoia и соавт. также приводят 2 случая ортотопической трансплантации сердца с имеющимися ММ ПМЖА. В обоих случаях послеоперационный период протекал гладко, и авторы считают, что наличие ММ не является абсолютным противопоказанием к трансплантации [54].

3.2. Миокардиальные мостики и гипертрофическая кардиомиопатия

[illegible]

[illegible]

C. Basso и соавт. [22] исследовали связь между ММ при ГКМП и внезапной сердечной смертью во 115 аутопсийных сердцах. Все 115 человек имели ММ и ГКМП. 77 [67 %] из них умерли от внезапной сердечной смерти. 140 сердец умерших от других причин составили контрольную группу. Толщина ММ, их длина, а также возраст умерших и толщина стенки ЛЖ были статистически достоверно выше в основной группе по сравнению с контрольной ($p = 0,0002$). На рисунках 3.12–3.14 приведены макро- и микропрепараты сердец с ММ и/или с ГКМП погибших по причине внезапной сердечной смерти.

Авторы не выявили корреляционной связи между наличием ММ и внезапной смертью пациентов. ММ являются частным морфологическим компонентом у пациентов с фенотипом ГКМП, и их значимость остается неясной, что требует дальнейших исследований [22].

В детской практике описаны случаи успешного хирургического лечения симптоматических миотомов. N. D. Hilliard и соавт. приводят пример 10-летнего мальчика, поступившего с загрудинными болями, с наличием в анамнезе эпизодов потерь сознания и гипертрофией ЛЖ на ЭКГ, у которого имелся ММ ПМНА. Пациенту была выполнена успешная супрадиафрагмальная декомпрессионная миотомия [90]. J. Dorman и соавт. также привели пример с 5 пациентами с ГКМП и ММ, у которых симптомы и признаки ишемии миокарда исчезли после супрадиафрагмальной миотомии [57].

М. Гиана и соавт. описали редкий и убедительный случай ММ у 11-летней девочки без гипертрофии левого желудочка и ГКМП, с потерями сознания



а

б



в

Рис. 3.12. ММ у 15-летнего мальчика, погибшего внезапной смертью при физической нагрузке:

а – поперечный срез макропрепарата сердца с двумя фиброзными рубцами (выделены цветным) в передней и срединностенной областях; б – поперечный гистологический срез передне-перегородочной области ЛЖ: ММ толщиной 8 мм, стрелкой указана ПМНА; в – поперечный гистологический срез миокарда передней стенки, на котором видны участки замещения миоцитов фиброзной тканью [22]

а

б



в

Рис. 3.13. Отсутствие ММ у 20-летнего солдата с ГИМП, умершего при выполнении тактических упражнений:

а – на макропрепарате видны большой фиброзный рубец (видимо аневризма) в верхней части перегородки ЛЖ – правый желудочек; ЛЖ – левый желудочек; б – ПМКА (показана стрелкой) сужают поверхностно и лежащие в правильной анатомической позиции; в – нормальное окружение миокарда фиброзной тканью в том же участке (показано стрелками) [20]

а



б



в



г

Рис. 3.14. Поперечные гистологические срезы передней межжелудочковой области сердца 4 пациентов с ГИМП, которые погибли или подверглись трансплантации сердца вследствие прогрессирующей сердечной недостаточности. ММ ПМКА (показаны стрелками) расположены на разной глубине:

а – 0,5 мм; б – 2 мм; в – 3 мм; г – 4 мм [20]

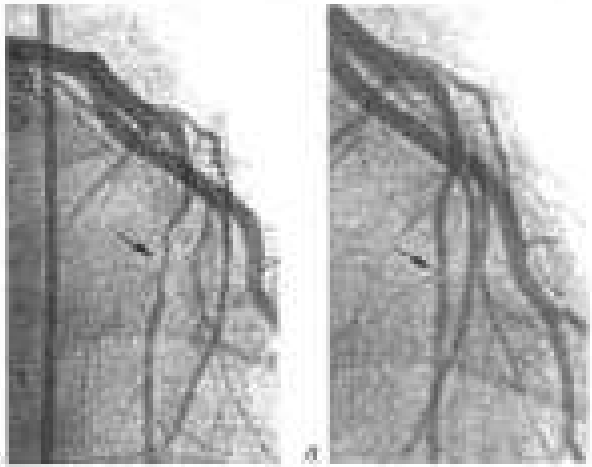

Рис. 3.15. Левая коронарография у 11-летней пациентки. ММ ПМЖА: а – в систолу; б – в диастолу [53]

при физической нагрузке, сопровождавшимся приступами стенокардии. После поступления в стационар при проведении нагрузочных проб наблюдались депрессии сегмента ST, гипокинез перегородки и верхушки сердца, приступы стенокардии. Сцинтиграфия с таллием-201 показала выраженную дивергенцию индуцируемую умеренную гипоперфузию передней стенки. На коронарографии выявлен ММ длиной 14 мм в средней трети ПМЖА с систолической компрессией 80 % (рис. 3.15). Пациентке произведена операция супрааортальной миотомии (рис. 3.16), после которой исчезли все симптомы, и больная благополучно выписалась домой [53].

Рис. 3.16. ММ ПМЖА (указан стрелкой) у той же пациентки перед проведением супрааортальной миотомии [53]



Рис. [illegible]. Кадры фильма

[illegible]

[illegible]





[illegible]

[illegible]

[illegible]

Глава 4

Методы лечения миокардиальных инфарктов

4.1. Медикаментозная терапия в хронических инфарктах миокарда

[illegible]

[illegible]

[illegible]

[illegible]

[illegible]

[illegible]

[illegible]

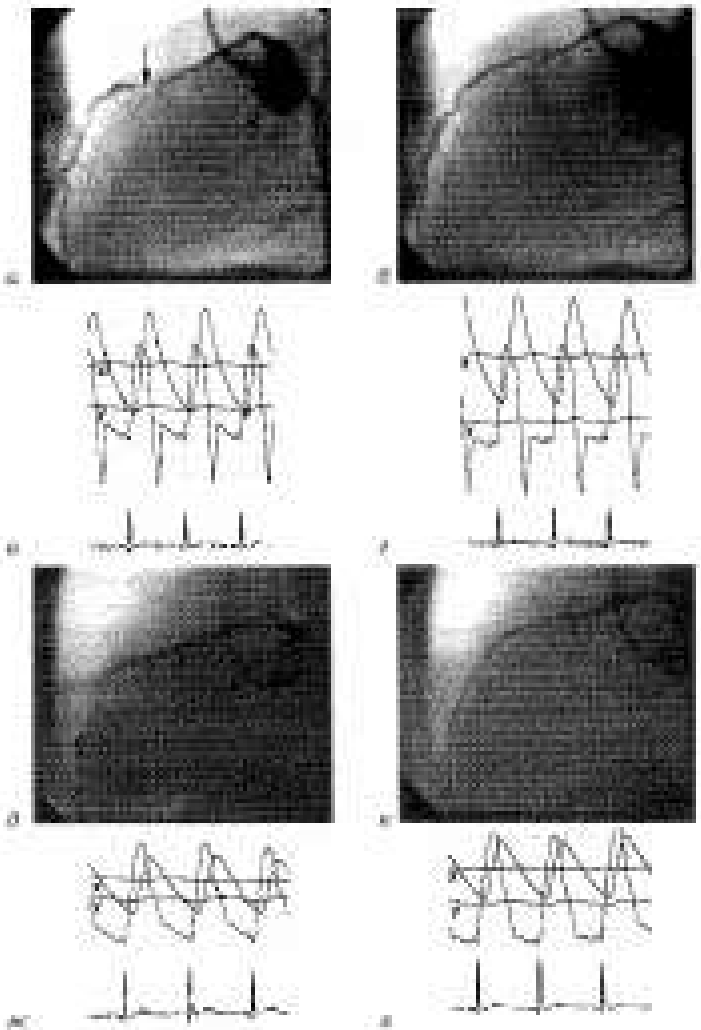

Рис. 4.1. Пульсодиагностика

а – МК ПОЖА в систоле и полном перекрытии просвета сосуда (показано стрелкой); б – в диастоле, правые подъемы – единовременная оценка артериальных давлений (фазовый и средний) в бедренной артерии и в ПОЖА, достигающие МК до /а/ и после /б/ нагружения; в – пульсограмма давления манжетки; фрагментный ритм пульса – отношение среднего пульсового давления (p) к среднему постоянному артериальному давлению (p) – после пережатия манжетки равен 0,68; д – ПОЖА после бедренной ангиопластики и стентирования в систоле и г – в диастоле, фрагментный ритм пульса (ж. артериальная /а/ 0,79 [1,55])

[illegible]



[illegible]

одного стента и просвет первого эстрализации прекратился. Через 4 мес на КТ-коронарографии и через 8 мес на традиционной коронарографии не выявлено гематомы и псевдоаневризмы, однако наблюдалось стеноз артерии у проксимального участка стента (рис. 4.3). По мнению авторов, перфорация туннельного сегмента коронарной артерии клинически проявляет более благоприятно по сравнению с перфорацией эпикардиальных коронарных артерий [204], поскольку располагается в межжелудочковой борозде и покрыто миокардом.

W. Li и соавт. представили 2 случая перфорации туннельного сегмента при стентировании ПМЖА, одна из которых потребовала экстренного коронарного шунтирования (рис. 4.4, 4.5).

Авторы рекомендуют использовать во время коронарографии внутрикоронарное ультразвуковое исследование для профилактики разрывов путем более прецизионного выбора баллона и стента нужного диаметра [126].

При стентировании ММ поднимается вопрос об использовании более длинных или нескольких стентов для обеспечения перекрытия всей длины туннельного сегмента и профилактики дальнейших осложнений. Так, A. Bayle и соавт. имплантировали два стента «Multilink» общей длиной 40 мм. На контрольной коронарографии через 6 мес не выявлено какой-либо дисфункции (рис. 4.6) [24].

Единственное исследование с долгосрочными результатами стентирования у симптоматичных больных с ММ провели F. K. Haager и соавт.

а

б

в

Рис. 4.3. КТ-коронарография (а, б) через 4 мес после стентирования и ангиограмма (в) через 8 мес после процедуры, показывающая хронический дистальный кровотеч и наличие стеноза проксимальнее стента (стрелка) [204]





[illegible]

[illegible]



[illegible]

[illegible]

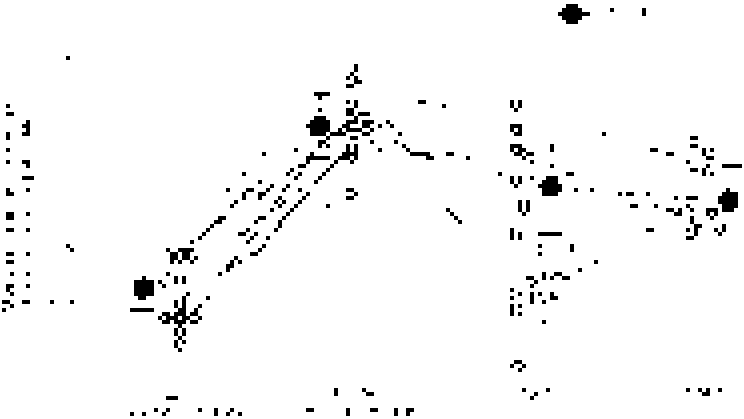

[illegible]

[illegible]

[illegible]

[illegible]



Figure 1. [illegible]

[illegible]

[illegible]

[illegible]

[illegible]

4.2. Методы хирургического лечения миокардиальных мостиков

Принципиально возможны три метода хирургического лечения ММ: супраартериальная миотомия, коронарное шунтирование в сочетании миотомии с шунтированием. Коронарное шунтирование, в свою очередь, может различаться в выборе кондуитов – либо аутоартериальных (внутренние грудные артерии на ножке и свободным графтом, лучевые артерии, артериальные аллографты и др.), либо венозных (аутовены, венозные аллографты).

Впервые хирургическое лечение ММ осуществил J. F. Binet в 1977 г., произведя в условиях искусственного кровообращения супраартериальную миотомию [29]. Операция включалась в рассечении мышечных пучков над ПМЖА и освобождении ее от окружающих тканей в туннельном сегменте. Хирургическое вмешательство было направлено на увеличение коронарного кровотока, устранение ишемии миокарда и предупреждение приступов стенокардии (рис. 4.9).

Наиболее ранней работой, в которой эффективность хирургического лечения основана на изучении изменений коронарного кровотока и региональной функции миокарда при завершении разной частоты сердечного ритма до и после супраартериальной миотомии ММ, является исследование R. S. Hill и соавт. [89]. Авторы описали пациента, 44 лет с ишемическим стенокардии длительностью 16 лет и 6 предыдущими госпитализациями без признаков инфаркта миокарда. По результатам коронарографии был обнаружен ММ ПМЖА с систолической компрессией 95 % в ∞ средней трети. Длительность компрессии сосуда составляла 85 % систолического периода (в 15 из 19 ангиографических кадров) и 50 % диастоли-

Рис. 4.9. Супраартериальная миотомия над передней нисходящей артерией [12]



[illegible]

[illegible]

[illegible]

[illegible]

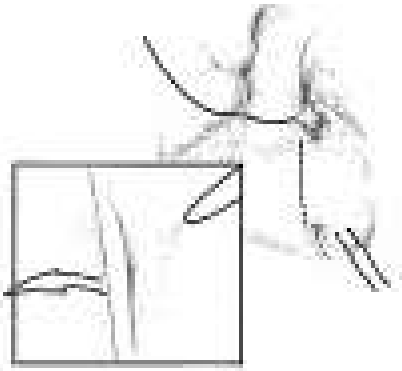

Рис. 4.11. Электромагнитный датчик для измерения объемного кровотока установлен на ПМВА проксимально ММ. Миниатюрные ультразвуковые кристаллы (3,0 мм в диаметре) были имплантированы в свободную стенку ЛЖ дистально ММ. Пунктирные линии указывают место миотомии. Исследования проводились до и после высвобождения коронарной артерии из ММ при различной ЧСС. В квадрате показана артерия после освобождения из мышечных пучков [88]

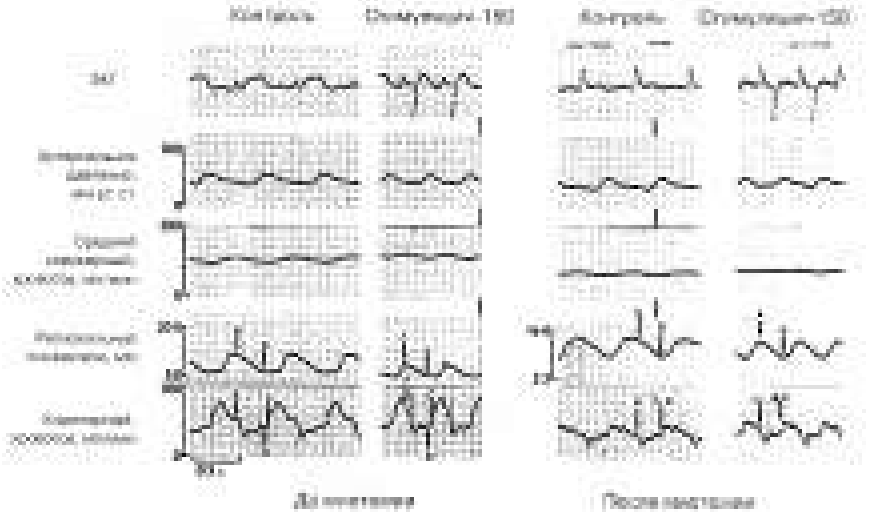

Рис. 4.12. Данные до и после высвобождения ПМВА из ММ на исходной ЧСС 150 уд/мин и частоте кардиальной стимуляции 180 уд/мин. Кривые регистрируемых параметров: А – конечная диастолическая длина; Б – конечная систолическая длина. Кривая коронарного объемного кровотока: А – начало систолического потока; С – начало диастолического потока. После миотомии разница показателей коронарного кровотока по времени между точками В и С исчезает. В первых стимуляциях до миотомии время задержки увеличивается и систолический кровоток уменьшается, тогда как после миотомии систолический кровоток возвращается без какой-либо задержки [88]

[illegible]

[illegible]

Показатели гемодинамики в зависимости
от частоты сердечных сокращений до и после [illegible]

[illegible]

[illegible]

[illegible]

[illegible]

[illegible]

Рис. 4.13. Коронарограмма в левой боковой проекции. Стрелкой показано отклонение практически под прямым углом хода ПМЖА от поверхности сердца в полость ЛЖ [145]

Рис. 4.14. Анастомоз венозного аутота с ПКА наложен внутри ПП [145]

Рис. 4.15. Внутрилегочная ПКА реконвентирована в коронарильную позицию, где и наложен дистальный анастомоз аутовены с артерией [145]

весьма целесообразна бимуральная кардиоплегия для предупреждения попадания воздуха в экстракорпоральную циркуляцию. У всех 4 пациентов на правой коронарной артерии выполнено коронарное шунтирование. В качестве шунтов использовались большая подкожная вена.

У одного пациента анастомоз был наложен внутри ПП с закрытием предсердия вокруг кондуита (рис. 4.14). В двух случаях аутотрансплантат закрывался лишь под коронарной артерией. Последняя переводилась в так называемую эксцентрическую позицию (ectopic position), и в этом месте накладывался анастомоз аутовены с артерией (рис. 4.15). У 4-го больного открытие правого предсердия выявило, коронарная артерия из-за

[illegible]

[illegible]

[illegible]

[illegible]



[illegible]

[illegible]

[illegible]

[illegible] [illegible] [illegible] [

[illegible]

[illegible]

[illegible]

[illegible]

[illegible]

[illegible]

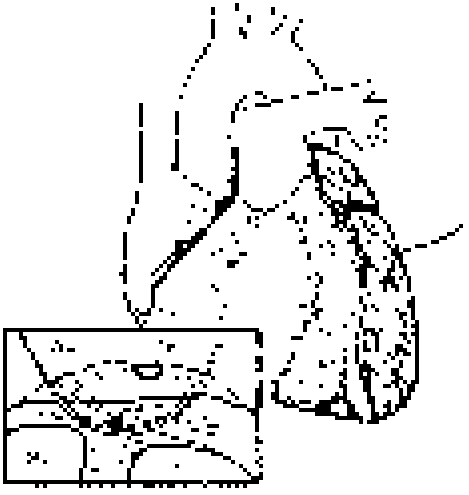

[illegible]

[illegible]

[illegible]

[illegible]

[illegible]

[illegible]

приводит пример пациента 57 лет с МИ, у которого через 3 мес после ЖШ (ЛПГА–ПМЖА) произошел возврат стенокардии. На коронароангиографии обнаружена эктазия аорты. ММ выглядел по-прежнему с 90 % систолической компрессией (рис. 4.23). На повторной операции в условиях ИВЛ и фармакохолодовой кардиоплегии произведена полная супрааортальная эктопия до проксимальных отделов ПМЖА. Авторы подтверждают мнение многих хирургов, что эктопия является радикальным методом коррекции этого врожденного анатомического дефекта без использования кондуитов и без риска их рестеноза или тромбоза. Через 6 мес по контрольной коронарографии отсутствовали признаки гипопли-

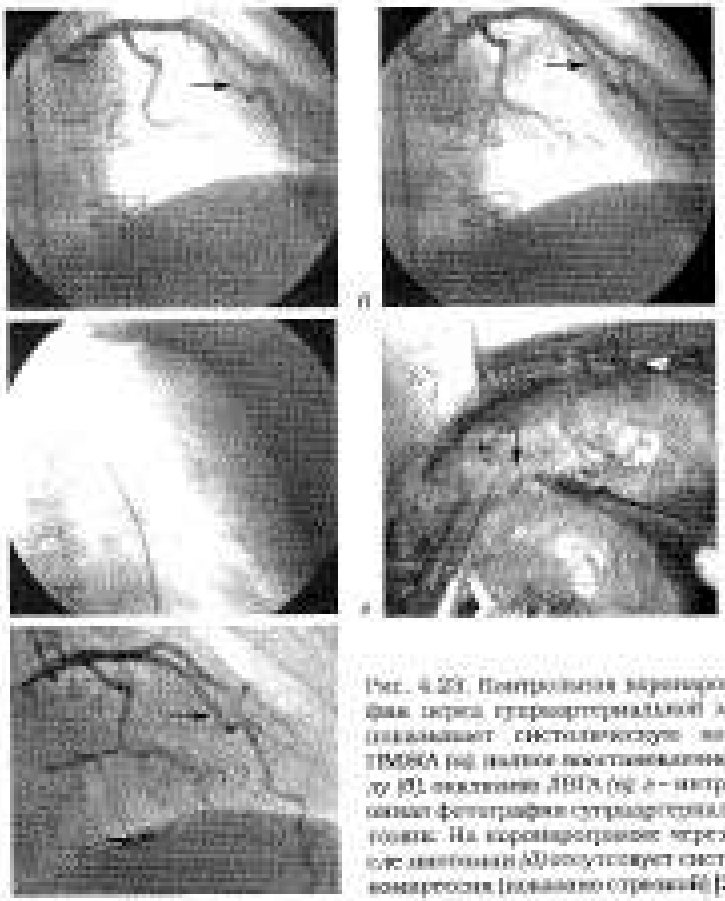

Рис. 4.23. Контрольная коронароангиография через супрааортальной эктопией показывает систолическую компрессию ПМЖА (а) полное восстановление в диастолу (б), эктазию ЛПГА (в); г – интраоперационная фотография супрааортальной эктопии. На коронарографии через 4 мес после эктопии (д) отсутствует систолическая компрессия (показано стрелкой) [200]

[illegible]

[illegible]

[illegible]

а

б

в

Рис. 4.24. КТ-ангиограммы 69-летнего мужчины для эвалюации исходов после ПИК:

а – на мультипланарной реконструкции видны ретроградный участок ММ в средней части ПМЖА (показан стрелкой) и длинный участок в дистальной трети (показан наконечником), вызывающий ишемическую кардиомиопатию. Ближе находится проксимальное ММ; б, в – на объемном изображении показаны обе мостовые (показаны стрелки и маленькие наконечники) в воздухе из ПМЖА и ПМЖА, открытый в проксимальном отделе. Большая стрелка и наконечник – в дистальном (показан большой наконечник) [90]

а

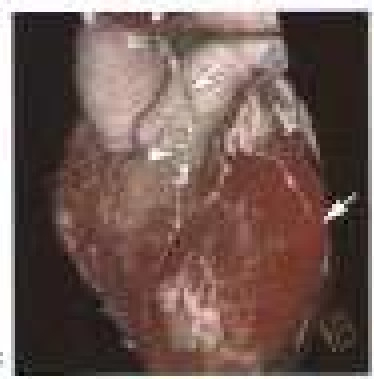

б

Рис. 4.25. КТ-ангиограммы 70-летнего пациента после операции коронарного шунтирования ММ ПМЖА:

а – аксиальная проекция, видна ММ ПЖК (показана стрелкой), а также субтотально измененный шунт вены ЛЖ (показан наконечником); б – на объемном изображении – ММ ПЖК (показана стрелкой) и функционирующий шунт ЛВЖ к ПМЖА (показан наконечником) [90]

Рис. [illegible]. Пример [illegible]

[illegible]

Рис. [illegible]. [illegible]

[illegible]

[illegible]

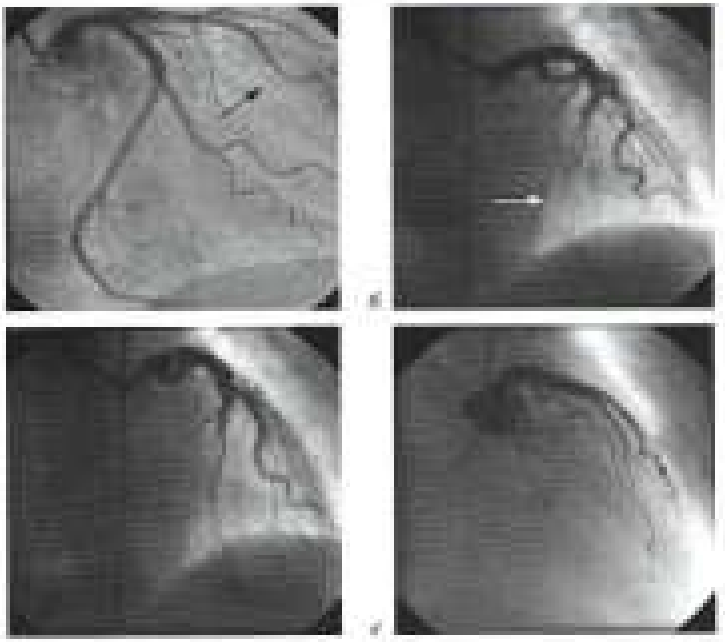

Рис. 4.28. Коронарограммы в кровотекущем периоде:

а – первого больного с ММ ПМЖА длиной 2 см; б, в – второго больного с ММ ПМЖА длиной 7 см в фазу систолы и в фазу диастолы; г – разжижение систолической компрессии у второго больного после эндоскопической стенокардиальной миопластики [51]

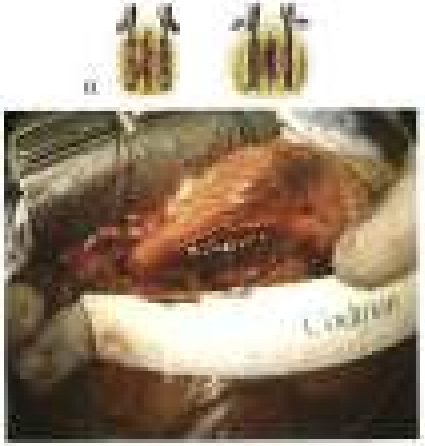

Рис. 4.29. Операционное фото. Показано полное высвобождение грудного сегмента ПМЖА длиной 7 см по ММ [51]:

а – расширяющиеся кольца стабилизаторы. Одни открывают маммарную бороздку; б – интраоперационный миопластика ПМЖА полностью свободна в грудном сегменте

[illegible]

[illegible]

[illegible]

[illegible]

[illegible]

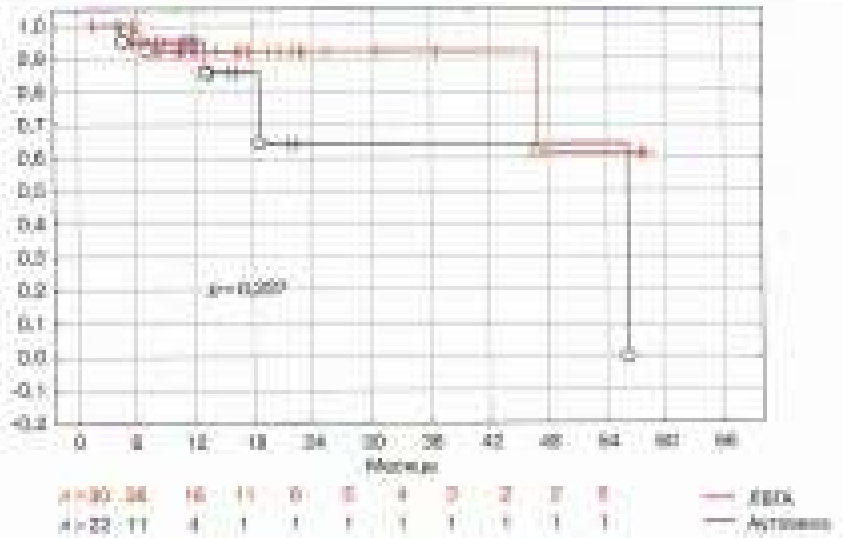

Рис. 4.20. Свободы от повторных сосудистых событий пациентов, оперированных по поводу ММ ПМЖА, в зависимости от выбранного кондуита

Таблица 4.2

Результаты коронарографий больных, оперированных по поводу ММ ПМЖА, которые были выполнены за период динамического наблюдения (архив Института сердца, г. Перны), n (%)

Результаты коронарографий	1-я группа с ДЖА (n=30)	2-я группа с аутовеной (n=22)	p
Нормально функционирующий	5 (16)	18 (81,8)	0,0019
Полная дисфункция кондуита (ретроградный выброс из коронарной артерии в аорту в систолу и диастолу, стаза кондуита, тромбоз)	14 (46,6)	3 (13,6)	0,123
Частичная дисфункция кондуита:	13 (43,3)	1 (4,5)	0,032
антеградный систолический кровоток по аорту с закыванием дистального сосудистого русла и ретроградный диастолический выброс в аорту из коронарной артерии	3	–	
ретроградный систолический выброс в аорту из коронарной артерии и полный антеградного диастолического потока по аорту в коронарную артерию	10	1	
Всего с различной степенью дисфункции	27 (89,9)	4 (15,1)	0,01

[illegible]

[illegible]

[illegible]



[illegible]



[illegible]

[illegible]

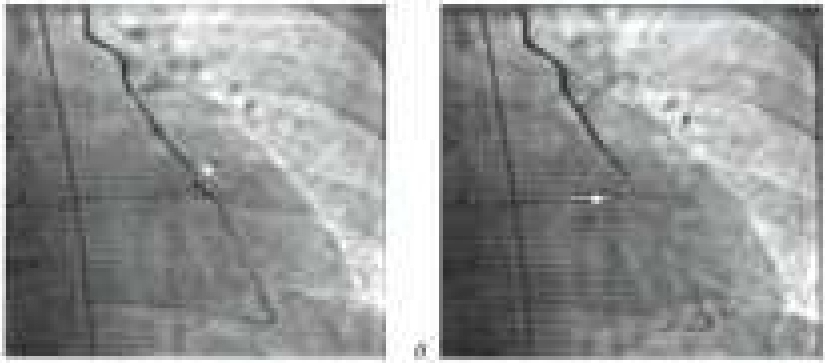

Рис. 4.34. Тромбоз шунта из ЛВГА:
а – симптоматический ретроградный кровоток по коронарной артерии в шунт из ЛВГА при коронарографии; б – диастолический антеградный кровоток из ЛВГА с трудом доходящий до ПМЖА при ангиографии.

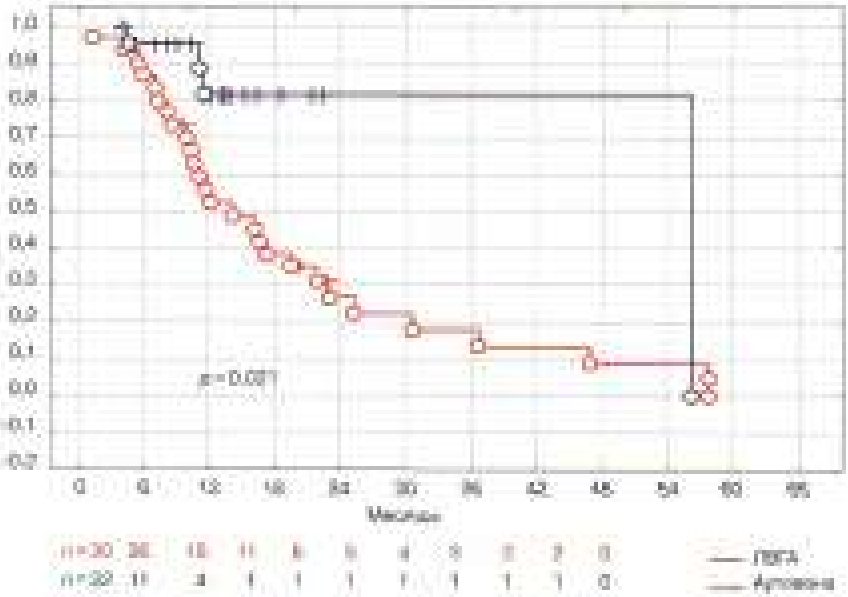

Рис. 4.35. Свобода от дисфункции кондуитов из левой внутренней грудной артерии и большой подкожной вены у симптоматических больных, оперированных по поводу МИ ПМЖА.



[illegible]

[illegible]

[illegible]

[illegible]

[illegible]

[illegible]

[illegible]

пень проксимального стеноза артерии и шунтирование дистальных от ПМЖА коронарных артерий с использованием ЛВГА. Более частую окклюзию шунта из ЛВГА у женщин авторы связывают с меньшими, чем у мужчин, размерами сосудов и техническими трудностями при создании анастомозов.

Таким образом, на основании всего вышеизложенного с точки зрения хирургического лечения симптоматических миокардиальных мостиков супрартериальная миотомия предпочтительно при неглубоком залегании коронарной артерии в миокарде независимо от длины мостика, шунтирование артерий необходимо выполнить во всех случаях глубокого залегания или внутрижелудочкового хода ПМЖА. При наличии длинных (до верхушки сердца) и глубоких ММ оптимально сочетание двух методов – освобождение дистальную часть артерии от покрывающих её мышечных пучков, стремиться наложить анастомоз с кондуитом на средний отдел ПМЖА, где она имеет приемлемый диаметр [2 мм и более]. При комбинированном поражении коронарных артерий – ММ плюс атеросклеротические стенозы – методом выбора является коронарное шунтирование по общепринятым критериям и правилам. Наше исследование показало, что лучший кондуит для шунтирования ММ и ПМЖА – аутовены.

4.3. Стратегия и результаты лечения больных с миокардиальными мостиками

В доступной литературе практически отсутствуют исследования, сравнивающие различные методы лечения миокардиальных мостиков. До сих пор не разработаны показания к тому или иному виду терапии, что объясняется редкостью патологии, трудностью ее выявления, большой вариабельностью симптомов. За прошедшие полвека, в течение которого были проведены исследования по проблеме ММ, количество и качество работ не достигло еще критической массы, благодаря чему могли бы быть получены ответы на наиболее важные вопросы.

Исходя из имеющегося опыта, можно рекомендовать при симптоматическом течении и до II степени систолической компрессии ММ (до 50% сужения по диаметру ПМЖА) в качестве первой линии терапии применение β-блокаторов [92]. При меньшей компрессии, но при наличии аритмий надо начать антиаритмическую терапию перед возможным хирургическим вмешательством. Комбинация двух препаратов – лонгазорина и цаптиазема – является эффективным методом лечения [Клис О. Н. и соавт., 1987]. При III стадии систолического сужения [более 50 % по диаметру] у симптоматичных пациентов наиболее предпочтительно хирургическое вмешательство. То же самое касается и тех больных, у которых на коронарографии выявлен наряду с ММ атеросклеротический стеноз про-

[illegible]

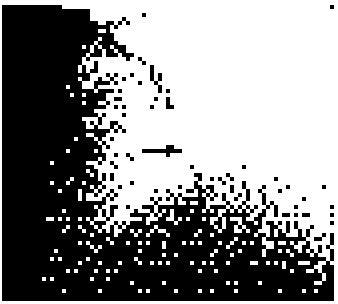

[illegible]

[illegible]

[illegible]

инотропов, ангиотрофетиков доказанная дисфункция желудочков, случаи оперативных вмешательств за период динамического наблюдения. Выживаемость рассчитывалась как свобода от летального исхода по любой причине. Свобода от повторной госпитализации была взята с учетом любого поступления в стационар по кардиальной причине после первичной госпитализации. Свобода от негативных исходов принималась как интегрированная сумма свобод от повторных госпитализаций, смертельных исходов по сердечным причинам, от вмешательств на сердце [хирургическое или эндоваскулярное] за период динамического наблюдения.

В течение внутрибольничного периода наблюдения летальных исходов в обеих группах не было. В группе хирургического лечения в раннем послеоперационном периоде были следующие осложнения: кровотечение по дренажам – у 4 (по 2 пациента в подгруппах с ДРКА и аутовеной, $p = 0.96$), в 2 случаях потребовалась реторакотомия. В умеренной инотропной терапии нуждались 2 больных (по одному в каждой подгруппе, $p = 0.97$). У одного пациента с кондуитом из аутовены возникли эпизоды желудочковой тахикардии, которые купировались медикаментозно. В группе с медикаментозным лечением в период первичной госпитализации осложнений не наблюдалось.

Длительность динамического наблюдения в группе с хирургическим лечением составила 17.4 ± 12.8 (4.5–57.8) мес, в группе с медикаментозным лечением – 32.2 ± 13.9 (1.8–61) мес ($p = 0.0001$).

Выживаемость. За период динамического наблюдения в группе с хирургическим лечением умер 1 пациент (через 2 мес после оперативного вмешательства по причине панкреонекроза). В группе с медикаментозным лечением умерли 2 пациента через 3 мес и 5 лет после первичной госпитализации. По результатам патолого-анатомического исследования причиной смерти в обоих случаях явился острый инфаркт миокарда ($p = 0.707$). Таким образом, выживаемость через 1 и 3 года в хирургической и медикаментозной группах составила 88% (рис. 4.38).

Повторные госпитализации. За период динамического наблюдения были 29 случаев повторной госпитализации в основном по причине рецидива ишемических приступов: в 7 (13.4%) случаях это были пациенты из группы с хирургическим лечением, в 22 (42.3%) – с медикаментозным лечением ($p = 0.0132$). Двое пациентов из 2-й группы прооперированы через 2 и 6 мес после первичной госпитализации в связи с рецидивом болей за грудиной на фоне стандартизированного медикаментозного лечения.

Свобода от случаев повторной госпитализации в хирургической группе через 1 и 3 года составила 89.75 и 84%, в медикаментозной – 80.7 и 62% соответственно ($p = 0.08$) (рис. 4.39). Ни один из повторно госпитализированных пациентов не перенес инфаркта миокарда.

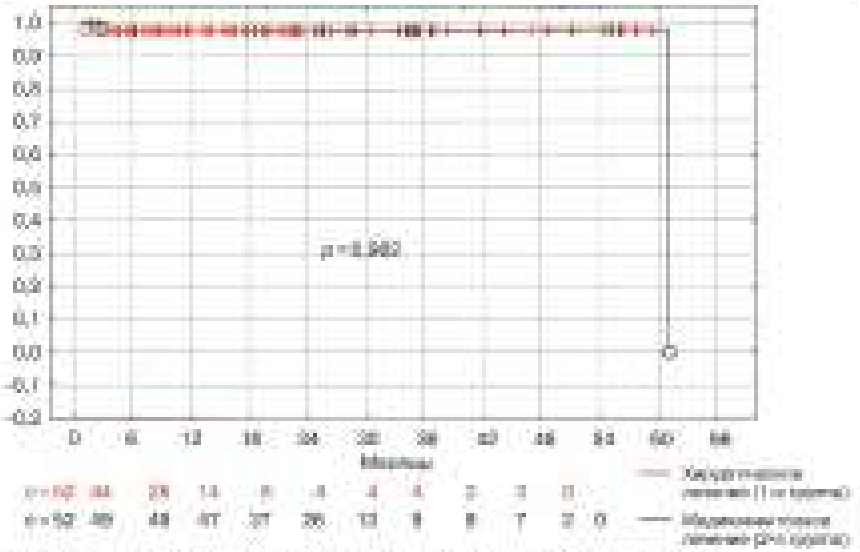

Рис. 4.38. Выживаемость пациентов 1-й и 2-й групп с ММ ПОСКА

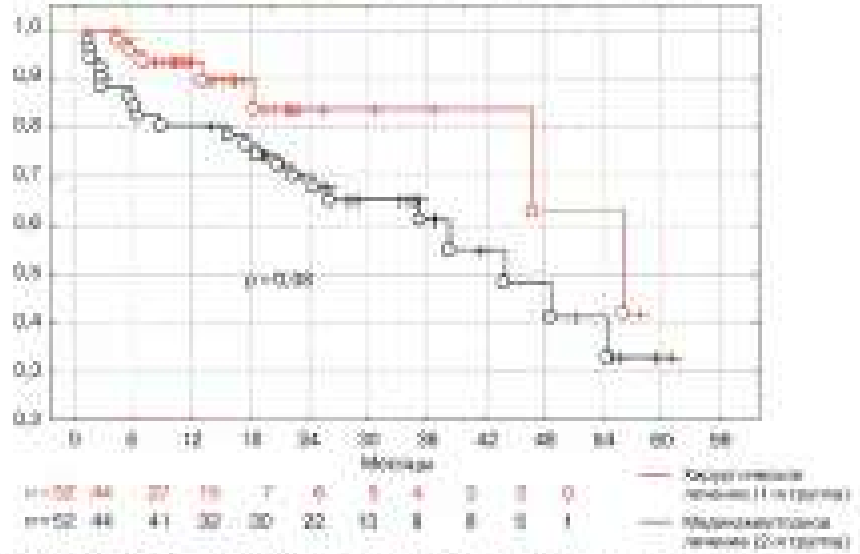

Рис. 4.39. Свобода от повторных госпитализаций у пациентов 1-й и 2-й групп с ММ ПОСКА

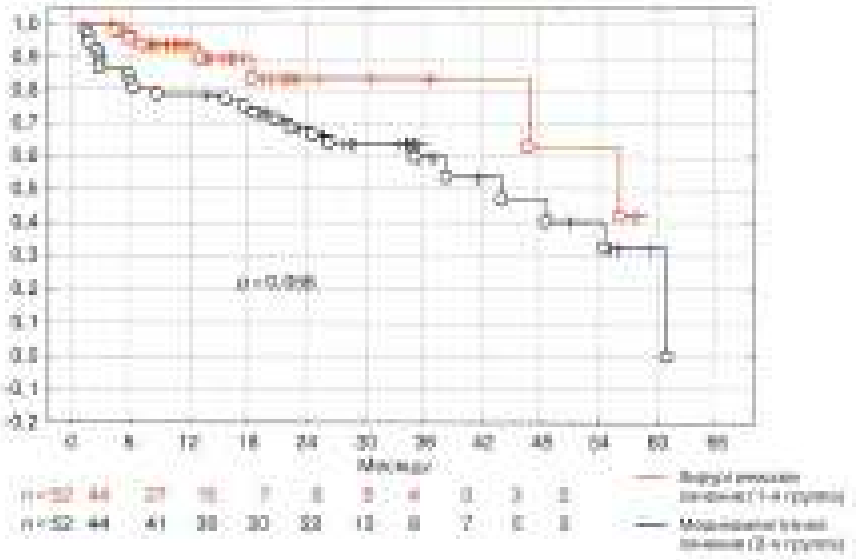

Рис. 4.40. Свобода от нетяжелых исходов у пациентов 1-й и 2-й групп с ММ (IMSA)

S.-S. Kim и соавт., наблюдая за естественным течением изолированных ММ у 398 пациентов со степенью стенотической компрессии ПМЖА менее 50 %, получили 60 (15,4 %) случаев повторных госпитализаций за один год [110].

Нелетальные случаи в хирургической группе наблюдались у 7 (13,4 %), а в группе с медикаментозным лечением – у 24 (46,1 %) больных (p = 0.0060). Свобода от нетяжелых случаев (рис. 4.40) в 1-й группе через 1 и 3 года составила 83,75 и 84,00 %, во 2-й – 79 и 60 % соответственно (p = 0.098).

Таким образом, анализ результатов динамического наблюдения за больными, лечившимися консервативно и оперативным путем, в течение от нескольких месяцев до 5 лет достаточно убедительно показал преимущество хирургического лечения, особенно если принять во внимание то обстоятельство, что исходно у больных, лечившихся консервативно, была менее выраженная симптоматика.

Вопрос клинической значимости ММ остается в настоящее время дискутабельным. Одни исследователи отмечают их доброкачественное течение, в то время как другие приводят множество доказательств об осложнениях и летальных исходах, связанных с наличием ММ [11, 189, 196]. Большая вариабельность клинических симптомов (симптомы стенокардии, атипичные болевые приступы, безболевые

[illegible]

[illegible]

[illegible]

Заключение

[illegible]

[illegible]

[illegible]

[illegible]

[illegible]

[illegible]

[illegible]

[illegible]

[illegible]

[illegible]

Литература

1. [illegible]
2. [illegible]
3. [illegible]
4. [illegible]
5. [illegible]
6. [illegible]
7. [illegible]
8. [illegible]
9. [illegible]
10. [illegible]
11. [illegible]
12. [illegible]

1. [illegible]
2. [illegible]
3. [illegible]
4. [illegible]
5. [illegible]
6. [illegible]
7. [illegible]
8. [illegible]
9. [illegible]
10. [illegible]
11. [illegible]
12. [illegible]
13. [illegible]
14. [illegible]
15. [illegible]
16. [illegible]
17. [illegible]

1. [illegible]
2. [illegible]
3. [illegible]
4. [illegible]
5. [illegible]
6. [illegible]
7. [illegible]
8. [illegible]
9. [illegible]
10. [illegible]
11. [illegible]
12. [illegible]
13. [illegible]
14. [illegible]
15. [illegible]
16. [illegible]
17. [illegible]

[illegible]

[illegible]

[illegible]

[illegible]

[illegible]

[illegible]

[illegible]

[illegible]

[illegible]

[illegible]

[illegible]

[illegible]

[illegible]

[illegible]

[illegible]

[illegible]

[illegible]

[illegible]

[illegible]

[illegible]

[illegible]

[illegible]

[illegible]

[illegible]

[illegible]

[illegible]

[illegible]

[illegible]

[illegible]

[illegible]

[illegible]

[illegible]

[illegible]

[illegible]

[illegible]

[illegible]

[illegible]

[illegible]

[illegible]

[illegible]

[illegible]

[illegible]

[illegible]

[illegible]

[illegible]

[illegible]

[illegible]

[illegible]

[illegible]

[illegible]

[illegible]

[illegible]

[illegible]

[illegible]

[illegible]

[illegible]

[illegible]

[illegible]

[illegible]

[illegible]

[illegible]

[illegible]

[illegible]

[illegible]

[illegible]

[illegible]

[illegible]

[illegible]

[illegible]

[illegible]

[illegible]

[illegible]

[illegible]

[illegible]

[illegible]

[illegible]

[illegible]

1. [illegible]
2. [illegible]
3. [illegible]
4. [illegible]
5. [illegible]
6. [illegible]
7. [illegible]
8. [illegible]
9. [illegible]
10. [illegible]
11. [illegible]
12. [illegible]
13. [illegible]
14. [illegible]

143. Noble, J. Myocardial bridging and milking effect of the left anterior descending coronary artery: normal variant or obstruction? / J. Noble, M.G. Bourassa, R. Petrasovits et al. // Am. J. Cardiol. 1976. Vol. 37. P. 993–999.

144. Nowa, M. Nitric oxide synthesis by cultured endothelial cells is modulated by flow conditions / M. Nowa, M. Morigi, R. Donadelli et al. // Circ. Res. 1995. Vol. 76. P. 536–543.

145. Ochsner, J.L. Surgical management of diseased intramyocardiac coronary arteries / J.L. Ochsner, N.L. Mills // Ann. Thorac. Surg. 1984. Vol. 38. P. 380–382.

146. Okmen, E. Left circumflex coronary artery bridging / E. Okmen, E. Ogur, I. Erdinler // Jpn Heart J. 2002. Vol. 43. P. 423–427.

147. Ge, M.C. Exposure of the intramyocardial left anterior descending artery / M.C. Ge, M.M. Cooper, T.J. Hickey, E.A. Rose // Ann. Thorac. Surg. 1994. Vol. 58. P. 1184–1185.

148. Pereira, A.B. Myocardial Bridging: Therapeutic and Clinical Development / A.B. Pereira, D.S.P. Castro, E.T. Mesquita et al. // Arq. Bras. Cardiol. 2010. Vol. 94. № 2. P. 175–181.

149. Pichard, A.D. Abnormal regional myocardial flow in myocardial bridging of the left anterior descending coronary artery / A.D. Pichard, P. Casanegra, E. Marchant, J. A. Rodriguez // Am. J. Cardiol. 1981. Vol. 47. P. 978–982.

150. Pittaluga, J. Left anterior descending coronary artery bridge. A cause of early death after cardiac transplantation / J. Pittaluga, E. de Marchena, J. D. Posada et al. // Chest. 1997. Vol. 111. № 2. P. 511–513.

151. Polacek, P. Relation of myocardial bridges and loops on the coronary arteries to coronary occlusions / P. Polacek, H. Soukup // Am. Heart J. 1961. Vol. 61. P. 44–52.

152. Polacek, P. The occurrence and significance of myocardial bridges and loops on coronary arteries / P. Polacek, A. Zechmeister // V. Krulisa, ed. Monograph 30. Opuscula Cardiologica. Acta Facultatis Medicae Universitatis Brunensis. University J. E. Purkinje. Brno. 1968. P. 1–99.

153. Portmann, W. Die intramurale Koronarie im Angiogramm / W. Portmann, J. Ivig // Fortschr Roentgenstr. 1960. Vol. 92. P. 129–132.

154. Pratt, J.W. Minimally invasive coronary artery bypass grafting for myocardial muscle bridging / J.W. Pratt, R.E. Michler, J. Pala, D.A. Brown // Heart Surg. Forum. 1999. Vol. 2. P. 250–253.

155. Prendergast, B.D. Normalisation of abnormal coronary fractional flow reserve associated with myocardial bridging using an intracoronary stent / B.D. Prendergast, F. Kerr, I.R. Starkey // Heart. 2000. Vol. 83. P. 705–707.

156. Preterre, D. Shear stress and partial oxygen pressure independently affect NO release and redox state in cultured rat coronary endothelial cells [abstract] / D. Preterre, J.P. Morin, Y. Richard, C. Thuillez // Eur. Heart J. 2001. Vol. 22 (Suppl.). P. 99.

[illegible]

[illegible]

[illegible]

199. Wu Q. Surgical treatment of myocardial bridging: report of 31 cases / Q. Wu, Z. Xu // Chinese Med. J. 2007. Vol. 120, № 18. P. 1600–1603.
200. Xu Z. Myotomy after previous coronary artery bypass grafting for treatment of myocardial bridging / Z. Xu, Q. Wu, H. Li, G. Pan // Circulation. 2011. Vol. 123. P. 1136–1137.
201. Yin. H.-B. Frequency of infarct-related artery with myocardial bridging in patients with ST-elevation myocardial infarction and its impact upon percutaneous coronary intervention / H.-B. Yin, J. Wang, Zhu Xiao-ling et al. // Chinese Med. J. 2006. Vol. 119, № 7. P. 539–543.
202. Yetman, A.T. Myocardial bridging in children with hypertrophic cardiomyopathy – a risk factor for sudden death / A.T. Yetman, B.W. McCrindle, C. MacDonald et al. // N. Engl. J. Med. 2004. Vol. 339. P. 1201–1208.
203. Zeina, A.-R. Myocardial Bridge: Evaluation on MDCT / A.-R. Zeina, M. Odeh, J. Blinder et al. // AJR. 2007. Vol. 188. P. 1069–1071.
204. Zhang, M. Coronary Artery Perforation Following Implantation of a Drug-Eluting Stent Rescued by Deployment of a Covered Stent in Symptomatic Myocardial Bridging / M. Zhang, W.C. Kang, C.I. Moon et al. // Korean Circ. J. 2010. Vol. 40. P. 149–151.
205. Zhu, H. Relationship between the dynamic geometry and wall thickness of a human coronary artery / H. Zhu, M. H. Friedman // Arterioscler Thromb. Vasc. Biol. 2003. Vol. 23. P. 2260–2265.
206. Ziegler, T. Influence of oscillatory and unidirectional flow environments on the expression of endothelin and nitric oxide synthase in cultured endothelial cells / T. Ziegler, R. Bouzourene, V.I. Harrison et al. // Arterioscler Thromb. Vasc. Biol. 1998. Vol. 18. P. 686–692.

Список сокращений

[illegible]

[illegible]

[illegible]

[illegible]

[illegible]

Межкардиальные аллотипы

[illegible]